Beiträge zum Verlauf und zur Prognose der Iritis und Cyclitis.

Inaugural-Dissertation

zur

Erlangung der Doktorwürde

in der

Medizin und Chirurgie

einer

Hohen Medizinischen Fakultät der Kgl. Universität Breslau



vorgelegt von

August Hübner,
approb. Arzt aus Breslau.

Breslau 1910.
Druck der Breslauer Genossenschafts-Buchdruckerei, E. G. m. b. H.

Gedruckt mit Genehmigung der Medizinischen Fakultät
der Universität Breslau.
Referent: Prof. Dr. Uhthoff.

Meinen lieben Eltern!

Digitized by the Internet Archive
in 2026

https://archive.org/details/IA41548206_0187

Auf Veranlassung von Herrn Professor Dr. Groenouw sind im folgenden Erhebungen angestellt über den Verlauf und Ausgang der Erkrankungen der Iris und des Ciliarkörpers. Das Material dafür boten die Aufzeichnungen in den Krankenjournalen Professor Groenouws über seine Privatpraxis. Das Material einer Privatpraxis eignet sich insofern zu einer Betrachtung, wie die vorliegende ist, besser als das aus Krankenhäusern stammende Material, als die Patienten in der Mehrzahl bei Rückfällen und Neuerkrankungen geneigt sind, wieder den Arzt zu konsultieren, der sie vorher behandelte, so daß es diesem hinwiederum leichter möglich ist, die Krankheiten und Krankheitsformen durch viele Jahre im Auge zu behalten. So ist es auch im vorliegenden Falle möglich gewesen, eine größere Zahl von Entzündungen der Iris und des Ciliarkörpers eine nennenswerte Zeit hindurch, meist sind es viele Jahre, zu verfolgen und einen Überblick über die Schwere der Erkrankungen, die Neigung zu Rezidiven und ihren Ausgang zu gewinnen. Freilich können in der Privatpraxis die Aufzeichnungen über den Krankheitsverlauf oft nicht eine so lückenlose Kette bilden, wie dies bei Beobachtungen in geschlossenen Anstalten möglich ist. Dies gilt ganz besonders von den Erkrankungen der auswärts wohnenden Patienten. Deshalb mag es nicht wundernehmen, wenn in den nachfolgenden Krankengeschichten zwischen den einzelnen Daten der ärztlichen Behandlung öfters auffallend lange Zwischenpausen bestehen.

Es haben rund 14000 Fälle Berücksichtigung gefunden. Die genaue Zahl läßt sich deshalb nicht angeben, weil der Zahl der Journalnummern nicht ganz die Anzahl der von Prof. Groenouw behandelten Patienten entspricht. Viele Kranke nämlich, welche längere Zeit in die Sprechstunde kamen, wurden jährlich unter einer neuen Nummer in das Krankenjournal eingetragen. Unter diesen Fällen kam 200 mal Erkrankung der Iris und des Ciliarkörpers vor, von denen aber 115 nicht in den Kreis der Betrachtung gezogen werden können. Es sind dies zumeist einmalige Konsultationen, so daß die Aufzeichnungen darüber keinen genügenden Aufschluß über das Krankheitsbild gewähren konnten; die übrigen sind Erkrankungen im Gefolge von Traumen, nach Staroperationen und nach Hornhautaffektionen. Somit bleiben 85 reine Erkrankungen der Iris und des Ciliarkörpers zu betrachten. Vielfach war die Ätiologie der Affektionen nicht genau zu ermitteln. Zum Teil liegt dies daran, daß manche Fälle aus einer Zeit stammen, in der man bei dem Fahnden nach der Ätiologie der Erkrankung auf rein klinische Untersuchung angewiesen war und Tuberkulinreaktion und Serodiagnose noch nicht kannte. Vorerst sollen die rheumatischen Erkrankungen betrachtet werden.

Fall 1. J.-N. 9246. Der Patient ist 41 Jahre alt. Er erlitt im Jahre 1889 eine Verletzung des r. A. durch einen Nadelstich. Im unteren Teil der Hornhaut bemerkt man eine kleine Narbe, welche mit dem Pupillarrand verwachsen ist.

24. IX. 02. Patient leidet an Gelenk- und Muskelrheumatismus. R. A.: Ciliarneuralgie, lebhafte perikorneale Injektion, Augengrund deutlich sichtbar, S = $\frac{1}{3}$. Th: Atropin, warme Umschläge, Aspirin.

30. IX. 02. R. A.: Mäßige ciliare Injektion, keine Schmerzen, mehrere hintere Synechien. — 1,0 D S = $\frac{1}{5}$.

24. X. 02. R. A.: Injektion nur noch sehr gering, außen und oben eine breite hintere Synechie. Mit — 1,5 D S = fast $\frac{1}{2}$.

Fall 2. J.-N. 9886. Der Patient ist 68 Jahre alt. Er leidet viel an rheumatischen Beschwerden und hat gegenwärtig einen Anfall akuter Omalgie auf der rechten Seite.

29. IV. 03. Seit einer Woche ist das r. A. erkrankt. Es zeigt lebhafte ciliare Injektion, zahlreiche hintere Synechien, Papille ist gut sichtbar, S = $\frac{1}{3}$. Bei Gebrauch von salizylsaurem Natron verschwinden innerhalb einiger Tage die Entzündungserscheinungen. Einige hintere Synechien bleiben zurück. S = $\frac{2}{3}$.

Fall 3. J.-N. 10078. Die Patientin ist 52 Jahre alt. Seit Jahren leidet sie an Gelenkrheumatismus. Vor 3 Jahren erkrankte sie an linksseitiger und darauf auch an rechtsseitiger Regenbogenhautentzündung. Vor 2 Jahren wurde auf beiden Augen die Iridektomie nach oben ausgeführt. Sie hat schon viel Arzneien gebraucht, unter anderem längere Zeit Jodkali, und Schmierkuren durchgeführt.

30. VI. 03. R. A. lebhafte ciliare Injektion, vordere Kammer eng, Pupille und Iriskolobom vollständig verlegt, in der Iris zahlreiche Gefäße, T = — 2, S = Amaurose.

L. A. Iriskolobom nach oben, Pupille verwachsen, Linse getrübt. S = Amaurose.

Fall 4. J.-N. 10750. Der Patient ist 42 Jahre alt. Er leidet an Muskelrheumatismus. Zeichen von Lues sind klinisch nicht festzustellen.

3. III. 04. Seit dem 16. Februar ist das r. A. entzündet. Sehr lebhafte ciliare Injektion, Kammerwasser leicht getrübt, keine Synechien, — 2,0 D S = $\frac{1}{3}$. Heftige Schmerzen. Nach Aspirin, warmen Umschlägen und Atropin heilt der Anfall schnell ab.

8. III. 06. Seit 5 Tagen ist das bisher gesunde l. A. erkrankt. Lebhafte ciliare Injektion, Beschläge der Descemetschen Membran. S = fast $\frac{1}{2}$.

Bei gleicher Therapie wie im Jahre 1904 heilt der Anfall rasch ab.

1. XII. 08. Bisher sind Rückfälle nicht aufgetreten. Jedes Auge mit + 1,0 D S = fast 1.

Fall 5. J.-N. 11045. Der Patient ist 41 Jahre alt. Er leidet zuweilen an rheumatischen Beschwerden. In seinem Berufe ist er großen Temperaturschwankungen ausgesetzt. Zeichen von Lues sind klinisch nicht festzustellen.

26. V. 04. L. A. zeigt ciliare Injektion, leichte Trübung des Kammerwassers. Synechien sind nicht vorhanden. Die Hornhaut ist unten leicht getrübt, — 1,5 D S = $\frac{1}{3}$. Th.: Atropin, warme Umschläge, Aspirin. Die ciliare Injektion nimmt in den nächsten Tagen noch zu, die Conjunctiva bulbi

rötet sich stark und wird leicht ödematös, heftige Ciliarneuralgie stellt sich ein. Patient nimmt abends heiße Fußbäder, später Jodkali und Stirnsalbe nach Arlt.

10. VI. 04. Es ist noch keine Besserung eingetreten, in der vorderen Kammer ein kleines Hyphaema. Da Patient der heftigen Schmerzen wegen nicht schlafen kann, werden Morphiumtropfen gegeben.

20. VI. 04. Nach vorübergehender leichter Besserung tritt am 20. VI. wieder eine Verschlimmerung ein, nachdem der Patient tags zuvor einen Spaziergang im Sonnenschein unternommen hatte. Th.: salizylsaures Natron, warme Umschläge, Atropin.

21. VII. 04. L. A. ist injektionslos, auf der vorderen Linsenkapsel einige braune Pigmentreste. — 1,5 D S = fast $\frac{2}{3}$.

19. XI. 04. Seit 8 Tagen ist das l. A. wieder entzündet. Mäßig starke ciliare Injektion, Beschläge der Hornhauthinterfläche, leichte Trübung des unteren Hornhautquadranten, keine Synechien.

Nach Aspirin, warmen Umschlägen und Atropin heilt die Entzündung in etwa 4 Wochen ab.

25. IX. 05. L. A. ist abermals erkrankt. Mäßig starke pericorneale Injektion, Hornhaut unten leicht getrübt, oben innen eine Synechie, Ciliarneuralgie. Th.: Salizylsaures Natron, Atropin, später warme Umschläge.

Das Kammerwasser trübt sich leicht, auf der vorderen Linsenkapsel tritt ein kleines Exsudat auf, das bald verschwindet.

9. X. 05. L. A. keine Synechien, Injektion gering, in der vorderen Kammer ein Hyphaema. Th.: Schwitzkur. Das Hyphaema ist nach 3 Tagen verschwunden. Die ciliare Injektion ist bald sehr gering, bald wieder heftiger.

8. XI. 05. Es bestehen wieder zwei Synechien. Patient braucht Jodkalium. — 2,0 D S = fast $\frac{1}{2}$. Patient bleibt weg.

Fall 6. J.-N. 11125. Patient ist 35 Jahre alt. Anzeichen von Lues sind klinisch nicht festzustellen. Er leidet viel an Muskelrheumatismus. Weihnachten 1903 litt er an linksseitiger Iritis.

18. VI. 04. L. A. zeigt leichte ciliare Injektion, einige hintere Synechien. Th.: Atropin, warme Umschläge, Aspirin.

20. VI. 04. L. A. mäßig starke ciliare Injektion, eine Synechie S = $\frac{1}{2}$.

25. VI. 04. Iritis geheilt. Eine Synechie bleibt bestehen.

1. IX. 05. Seit einer Woche ist das l. A. wieder entzündet. Lebhafte ciliare Injektion, Trübung des Kammerwassers, einige kleine Beschläge der Descemetschen Membran, Hypopyon.

28. IX. 05. Injektion hat abgenommen, im Glaskörper viele staubförmige Trübungen. Th.: Jodkalium. Patient hatte einen heftigen Anfall von Muskelrheumatismus, der ihn an das Bett fesselte. Er führte eine Schwitzkur durch. Nach vorübergehender Besserung tritt im November wieder eine Verschlimmerung ein. Es erscheinen neue Synechien. S = $\frac{1}{5}$.

24. XI. 05. Injektion des l. A. verschwunden. Drei hintere Synechien bestehen noch. Pupille nur verschleiert sichtbar. Patient entzieht sich weiterer Behandlung.

Fall 7. J.-N. 12034. Der 44jährige Patient leidet seit einem Jahre an rheumatischen Beschwerden. Im vorigen Jahre litt er an linksseitiger Iritis. Seit 3 Tagen ist das l. A. wieder entzündet.

12. V. 05. L. A. zeigt pericorneale Injektion, keine Synechien, zwei braune Pigmentreste auf der vorderen Linsenkapsel. Mit — 1,0 D S = $\frac{2}{3}$, r. A. S = 1.

Nach 5 Tagen ist das l. A. fast injektionslos.

1. IV. 06. Vor einer Woche trat auf dem l. A. ein Rückfall ein, ohne daß rheumatische Beschwerden vorangingen. Auch diesmal treten keine Synechien auf. Th.: Atropin, warme Umschläge, Aspirin.

Nach einer Dauer von 14 Tagen ist der Anfall vorüber.

16. VII. 06. R. A. seit einigen Tagen entzündet. Sehr lebhafte Injektion, Ciliarneuralgie, starke Trübung des Kammerwassers, in der Pupille ein graues Exsudat, ringförmige hintere Synechie, im Kammerfalz ein kleines weißes Knötchen. Bei gleicher Therapie wie früher ist in 2 Tagen die Synechie und das weiße Knötchen verschwunden.

23. VII. 06. nach weiteren 5 Tagen ist auch das Exsudat in der Pupille resorbiert, das Auge ist fast injektionslos.

25. IX. 06. L. A. — 1,0 D S = 1, R. A. S = 1.

22. IX. 07. L. A. ist seit gestern wieder entzündet. Bei leichterer ciliarer Injektion besteht heftige Ciliarneuralgie. Bei gleicher Therapie wie früher heilt die Entzündung in 8 Tagen.

13. VII. 09. Patient hat bisher keinen Rückfall mehr gehabt.

Fall 8. J.-N. 12757. Iritis plastica rheumatica rechts bei einer 58jährigen Frau. Im Sommer 1905 akuter Gelenkrheumatismus. Dezember 1905 Erkrankung des r. A., heftige Ciliarneuralgie, lebhafte Ciliarinjektion, leichte Hornhauttrübung, fünf hintere Synechien, Papille sichtbar, mit + 1,0 D S = $\frac{1}{4}$. Th.: Atropin, warme Umschläge, Salizyl.

4. I. 06. R. A. Hyphaema, das nach 6 Tagen verschwindet. Th.: Jodkali.

Nach etwa 4 Wochen ist das r. A. fast reizlos, zahlreiche hintere Synechien bleiben, S = $\frac{1}{3}$.

Fall 9. J.-N. 12017. Iritis rheumatica recidiva bei einem 56jährigen Manne. Schon mehrfach Rezidive vorher. Mai 1905 links lebhafte Injektion, eine Synechie. Nach Atropin Heilung ohne Synechien. Im Februar und August 1906 zwei schnell heilende Rückfälle links. Im Februar 1907 Rückfall rechts, keine deutlichen Präzipitate, doch Hornhauttrübung. Nach Atropin Heilung ohne Synechien. Bis September 1907 keine Rückfälle. S = $\frac{2}{3}$ links. R. A. + 1,0 D S = $\frac{1}{2}$.

Fall 10. J.-N. 12866. 26jähriger Patient. Seit 3 Tagen l. A. entzündet.

27. I. 06. Ciliarneuralgie, leichte Ciliarinjektion, Pupille nach Atropin vollständig erweitert und rund. Th.: Atropin, salizylsaures Natron. 4 Tage darauf heftiger Anfall von Muskelrheumatismus. Th.: Aspirin, Bettruhe.

16. II. 06. L. A.: Seit 3 Tagen Ciliarneuralgie verschwunden. Auge reizlos, Pupille wieder eng. — 1,0 D S = 1.

21. V. 06. L. A. ist bisher gesund geblieben.

Fall 11. J.-N. 14415. Der 53jährige Kranke leidet an Muskelrheumatismus. Seit 5 Tagen ist das l. A. entzündet. Er brauchte Salizyl und örtlich Atropin.

10. VI. 07. L. A. zeigt leichte ciliare Injektion und 2 hintere Synechien, die nach 3 Tagen gelöst sind. — 4,0 D S = $\frac{1}{7}$. Th.: Salizylsaures Natron, Atropin, Schwitzkur.

15. VI. 07. L. A.: Auf der vorderen Linsenkapsel ein Kranz brauner Pigmentreste. Papille noch verschleiert sichtbar. Mit — 4,0 D S = $\frac{1}{3}$. Th.: Jodkalium.

Die Hornhaut ist ganz leicht getrübt.

17. VI. 07. L. A.: Papille deutlicher, oben und innen von ihr ein weißer Aderhautherd von $\frac{1}{4}$ Papillendurchmesser.

22. VI. 07. L. A. ist reizlos, die Hornhaut klar, mit — 4,0 D S = $\frac{2}{3}$. Zwei Wochen darauf tritt auf dem l. A. nach einem Anfall von Muskelrheumatismus ein Rückfall ein.

4. VII. 07. L. A. zeigt geringe Ciliarinjektion und einige hintere Synechien, die am folgenden Tage gelöst sind.

Nach 3 Tagen kommt eine Verschlimmerung mit Ciliarneuralgie, Trübung des Kammerwassers und einer frischen Synechie.

Th.: Atropin, warme Umschläge, Aspirin.

10. VII. 07. L. A.: Im Zentrum der Hornhaut eine feine, graue, gitterförmige Trübung, die nach 2 Tagen verschwunden ist.

Th.: Jodkalium wird wiederum verabreicht, täglich 1,5.

19. VII. 07. L. A.: Ciliarinjektion fast verschwunden, Jodkali nach Verbrauch von im ganzen 40,0 ausgesetzt. — 4,0 D S = $\frac{2}{3}$.

25. VII. 07. Patient wird geheilt entlassen. Keine Synechien.

Fall 12. J.-N. 9028. Der 51jährige Patient leidet an Muskelrheumatismus und besuchte deshalb das Bad Warmbrunn. Im Frühjahr 1902 litt er angeblich 3 mal an rechtsseitiger Iritis, die rasch abheilte.

10. V. 05. Als einziger Rest findet sich rechts auf der vorderen Linsenkapsel ein brauner Pigmentpunkt. Außerdem sind beiderseits alte Hornhautflecke vorhanden, hochgradige Myopie und unregelmäßiger Astigmatismus.

R. A. seit 3 Tagen krank, zeigt leichte Cyliarinjektion, Cornea unten etwas getrübt, keine Synechien. Die Entzündung heilt bald ab.

2. IX. 05. R. A.: Im Glaskörper einige fadenförmige Trübungen, an der Peripherie des Augengrundes einige größere weiße und schwarze rundliche Herde.

Fall 13. J.-N. 8097. Der Patient ist 40 Jahre alt. Er hat viel an Gelenkrheumatismus zu leiden. Seit 7 Jahren hat er mehrmals an Iritis gelitten.

17. VI. 01. Gegenwärtig sind beide Augen gesund, S = 1.

15. IV. 03. R. A. seit einer Woche krank, leichte ciliare Injektion, keine Synechien, S = 1.

Th.: Kokain, salicylsaures Natron, warme Umschläge.

17. IV. 03. R. A. Injektion lebhafter, Pupille trotz Atropin nur nach oben hin erweitert, unten einige Synechien, die am nächsten Tage gelöst sind. Th.: Jodkali, Schwitzkur.

7. V. 03. Entzündung abgelaufen.

13. V. 03. Geheilt entlassen.

Fall 14. J.-N. 7502. Patient ist 40 Jahre alt. Er leidet an Muskelrheumatismus.

8. XI. 1900. Seit zwei Wochen ist das linke Auge entzündet. Beide Augen zeigen leichte ciliare Injektion. R. A. viele hintere Synechien, + 1,0 D S = $\frac{1}{2}$. L. A. fast circuläre hintere Synechie. S = Finger 2 m. Th.: Atropin, Jodkali.

15. XII. 1900. Die Entzündungserscheinungen sind allmählich abgelaufen, die Synechien bestehen noch. Die Sehschärfe des l. A. hat sich gehoben auf fast $\frac{1}{2}$.

7. I. 01. Beide Augen injektionslos, mit + 2,0 D S = fast $\frac{2}{3}$. Vordere Kammer links etwas flach, Papille links etwas verschleiert sichtbar.

29. IX. 03. L. A. bisher frei von Entzündungen, ist seit einigen Tagen wieder erkrankt. Lebhafte ciliare Injektion, vordere Kammer eng, zahlreiche hintere Synechien, T = — 1, mit dem Augenspiegel sind Einzelheiten des Augengrundes nicht zu erkennen. S = $\frac{1}{12}$. Patient war im Vorjahre wegen seiner rheumatischen Beschwerden in Trenschin.

Th.: Atropin, Aspirin, später Jodkali.

Der schon mehrfach vorgeschlagenen Iridektomie will er sich nicht unterziehen.

24. X. 03. L. A. Injektion gering, Papille mit dem Spiegel eben sichtbar, S = $\frac{1}{10}$.

16. I. 04. Beide Augen injektionslos, beiderseits viele Synechien. R. A. + 1,5 D S = fast $\frac{5}{5}$. L. A. + 2,0 D S = $\frac{1}{2}$.

Fall 15. J.-N. 7863. Der Patient ist 44 Jahre alt. Vor 13 Jahren litt er an Gelenkrheumatismus des linken Knie- und Handgelenkes. Vor einer Woche erkrankte das l. A.

9. IV. 01. L. A. zeigt lebhafte ciliare Injektion und zahlreiche hintere Synechien. Mit dem Spiegel ist die Papille eben noch sichtbar. S = $\frac{1}{7}$. R. A. gesund, S = $\frac{5}{7,5}$.

Th.: Salizylsaures Natron, Skopolamin, später Jodkali.

4. V. 01. L. A. Entzündung geheilt, zahlreiche Synechien unten und innen. Mit — 1,0 D S = fast 1.

20. II. 02. R. A. ist seit einer Woche entzündet. Lebhafte Injektion, Trübung des Kammerwassers, unten außen einige hintere Synechien, unten im Kammerfalz ein kleines graues Exsudat, das nach 2 Tagen verschwunden ist, Sehnerv deutlich sichtbar. Th.: Atropin, Salizyl, später Jodkali.

12. III. 02. Jodkali nach Verbrauch von 50,0 ausgesetzt. R. A.: die Synechien bleiben bestehen. S = fast $\frac{1}{2}$.

14. VII. 03. Beide Augen waren bisher frei von Entzündungen. Beiderseits einige hintere Synechien, beiderseits S = fast 1.

Fall 16. J.-N. 7185. Patientin ist 40 Jahre alt. Vor 3 bis 4 Jahren Iritis rechts, ein Jahr später Iritis links, die noch einmal rezidivierte. Leidet an rheumatischen Beschwerden. Zeichen von Lues klinisch nicht festzustellen.

2. VII. 1900. Beiderseits zahlreiche hintere Synechien, Pupille von einer zarten grauen Membran eingenommen, keine Glaskörpertrübungen, r. A. Sehnerv undeutlich sichtbar, l. A.

Sehnerv noch deutlich zu erkennen. Mit + 2,0 D r. A. S = $\frac{1}{7}$, l. A. S = $\frac{1}{3}$, T = n.

Th.: Atropin, Schmierkur.

1. VIII. 1900. Schmierkur nach 28 Einreibungen ausgesetzt. Befund unverändert.

12. IX. 1900. Die Sehschärfe des r. A. hat sich etwas gebessert, r. A. mit + 2,0 D S = $\frac{1}{4}$, l. A. + 2,0 D S = $\frac{1}{3}$. Im übrigen derselbe Befund.

23. I. 01. R. A. Die Spannung des Augapfels hat sich erhöht: T + 1, S = $\frac{1}{20}$, Sehnerv mit dem Spiegel nicht mehr sichtbar, vordere Kammer etwas flach. L. A. unverändert.

1. II. 01. R. A. Iridektomie nach oben mit der Lanze. Nach 8 Tagen ist leichte ciliare Injektion vorhanden, die Hornhaut ist klar, Iris zeigt ein schmales Kolobom nach oben. In der vorderen Kammer ein kleines Hyphäma, auf der vorderen Linsenkapsel einige Pigmentreste von früheren Synechien, Papille mit dem Spiegel ziemlich deutlich sichtbar, S = Finger 3 m mit + 2,0 D.

25. III. 01. R. A. Vordere Kammer von normaler Tiefe, T = n, S = Finger 4 m mit + 2,0 D.

Die Sehschärfe des l. A. hat sich verschlechtert, mit + 2,0 D S = $\frac{1}{5}$, das Gesichtsfeld ist für Farben nach unten hin etwas verengt, die Tension ist etwas vermehrt. Es wird daher die Iridektomie links in Aussicht genommen. Th.: Jodkalium.

27. VIII. 01. Auf dem l. A. tritt plötzlich ein akutes Glaucom auf, weshalb am folgenden Tage die Iridektomie mit der Lanze ausgeführt wird. Nach 8 Tagen ist leichte Injektion vorhanden, die Hornhaut ist klar, Iriskolobom zeigt gezackte Ränder, vordere Kammer flach, Papille nur verschleiert sichtbar, mit + 1,0 D S = $\frac{1}{7}$. Während sich die Sehschärfe des l. A. langsam bessert, sinkt die des r. A. auf Finger $1\frac{1}{2}$ m.

21. XI. 01. Es tritt neben geringen Schmerzen auch leichte ciliare Injektion auf, das Kammerwasser bleibt klar, die Papille ist nur mühsam zu erkennen. T = n. Th.: Jodali.

25. V. 02. L. A. seit gestern etwas schmerzhaft, leichte ciliare Injektion. + 2,0 D S. = $\frac{1}{5}$.

R. A. injektionslos, sonst derselbe Befund. Die Tension des r. Augapfels sinkt langsam bis — 2, die Sehschärfe, die am 30. VII. 02 S = Finger $\frac{1}{2}$ m betrug, ist am

24. X. 02 S = Lichtschein, die Linse ist getrübt, in dem Iriskolobom sitzt ein graues Knötchen von der Größe eines halben Stecknadelkopfes. Die Projektion ist gut. In der Folge-

zeit tritt keine Veränderung dieses Zustandes des r. A. mehr auf.

Auch in dem l. A. ist unten am Kammerwinkel ein kleines graues Knötchen entstanden, es besteht leichte ciliare Injektion, T = n, im Glaskörper einige flottierende Trübungen, mit + 2,0 D S = $\frac{1}{7}$. Patientin macht zu Hause unter Leitung des Hausarztes eine Schmierkur durch.

10. XII. 02. Nach vierwöchentlicher Schmierkur ist die Injektion geschwunden, die Sehschärfe hat sich gebessert: mit + 2,0 D S = $\frac{1}{3}$, das graue Knötchen im Kammerfalz und die flottierenden Glaskörpertrübungen sind noch vorhanden. Dieser Zustand des l. A. bleibt im allgemeinen bis zum Herbst 1903.

21. IX. 03. L. A. geringe ciliare Injektion, unten im Kammerfalz ein kleines graues Knötchen, das der Hornhauthinterfläche dicht anliegt, im Glaskörper flottierende Trübungen, mit + 3,0 D S = $\frac{1}{5}$, T = — 1, Gesichtsfeld um etwa 10 bis 20° für weiß verengt, für Farben sehr stark eingeengt, für grün von einem Durchmesser von kaum 2°.

Patientin entzieht sich der weiteren Behandlung.

Fall 17. J.-N. 6798. Patient, 51 Jahre alt, litt früher an Gonorrhoe. Vor 19 Jahren Gelenkrheumatismus, in dessen Gefolge sich ein Herzklappenfehler einstellte. Seit einer Woche Erkrankung des l. A.

19. II. 1900. L. A. sehr lebhafte ciliare Injektion, Hornhaut leicht getrübt, vordere Kammer von mittlerer Tiefe, Augenspiegeluntersuchung ergibt nur rotes Licht, S = $\frac{1}{20}$, Ciliarneuralgie, zirkuläre hintere Synechie.

R. A. normal S = $\frac{5}{4}$.

Th.: Salizyl, Atropin, trockene warme Umschläge.

24. II. 1900. L. A. Pupille rund, Synechien gelöst.

Th.: Jodkali täglich bis 2,0.

Unter Schwankungen zieht sich die Entzündung längere Zeit hin. Nach Verbrauch von 35,0 Jodkali wird eine Schmierkur eingeleitet.

10. IV. 1900. Schmierkur beendet. L. A. injektionslos, Hornhaut und Kammerwasser klar, Irisgewebe normal, 5 hintere Synechien, auf der vorderen Kapsel einige Pigmentbeschläge, Augengrund mit dem Spiegel deutlich sichtbar, mit — 1,0 D S = fast $\frac{5}{7,5}$. Patient wird aus der Behandlung entlassen.

Am 17. IX. 1900 tritt auf dem l. A. ein Rückfall auf: sehr lebhafte ciliare Injektion, Trübung des Kammerwassers. Patient führt diesen Anfall darauf zurück, daß er, der bisher

vollkommen enthaltsam lebte, vor drei Tagen vier Glas Bier getrunken und einige Zigarren geraucht hat.

Th.: Jodkali. Im weiteren Verlaufe der Erkrankung erhöht sich die Tension des Augapfels, das Gesichtsfeld verengt sich für blau, rot und grün ziemlich stark, während es für weiß von fast normaler Ausdehnung ist. Es wird deshalb am

2. XI. 1900 links die Iridektomie nach oben und etwas außen mit der Lanze ausgeführt. Das Pigmentblatt der Iris bleibt stehen. Der Erfolg ist gut.

19. XII. 1900. Keine ciliare Injektion, vordere Kammer von normaler Tiefe, T = n bis — 1, S = $\frac{5}{10}$ mit Zylinder — 2,0 D, Achse fast vertikal, oberes Ende 45° nach außen geneigt.

4. II. 01. L. A. zweiter Rückfall, S = $\frac{5}{15}$. Nach Salizyl und Jodkali tritt Besserung ein, doch am

11. II. 01 infolge eines Anfalles von Influenza wieder erhebliche Verschlimmerung, S = Finger 2 m. Das Iriskolobom ist nur noch ein schmaler Spalt.

26. II. 01. Nach Abblassung der Injektion wird am l. A. eine zweite Iridektomie neben der ersten nach oben innen ausgeführt. Es entsteht ein breites Kolobom; da Flächensynechien vorhanden sind, bleibt das Pigmentblatt wiederum stehen.

7. III. 01. Ciliare Injektion gering, T = n bis — 1, mit 1,0 D S = $\frac{5}{20}$. Patient braucht Jodkali weiter.

4. IX. 01. Vor 10 Tagen trank Patient einige Gläser Ungarwein, worauf sofort die Entzündung des l. A. wieder einsetzte. Die Linse hat sich leicht getrübt. Nach Abheilung der Entzündung erfolgt am

22. X. 01 noch ein Rückfall, der auf Salizyl zurückgeht. Im folgenden Jahre hat der Patient viel an Schmerzen in den Fußgelenken zu leiden.

Am 22. XI. 02 trat auch wieder ein leichter Rückfall der Iritis auf dem l. A. ein. Es besteht eine Linsentrübung.

Im August 1904 nach einem heftigen Anfall von Gelenkrheumatismus erneute Iritis links.

6. IX. 04. Linse besonders im Zentrum stark getrübt. S = Finger $1\frac{1}{2}$ m. Der Anfall geht rasch vorüber.

8. III. 05. Seit gestern ist das bisher gesunde r. A. erkrankt. Ciliarneuralgie, leichte pericorneale Injektion, 2 hintere Synechien, mit + 1,0 D S = $\frac{5}{7,5}$. Vor 14 Tagen hatte Patient einen Influenzaanfall; vielleicht ist dieser der Anlaß zu der Iritis des r. A. Die Synechien lösen sich nach Atropin sofort, die Entzündungserscheinungen von seiten des Ciliarkörpers dauern jedoch fort. Salizyl bringt nur vorübergehende Besserung.

5. IV. 05. Schließlich wird eine Inunktionskur verordnet. Mit Schwankungen zieht sich die Erkrankung, in deren Verlauf auch Beschläge der Hornhauthinterfläche auftraten, bis Mitte September hin. Die Schmierkur wurde, nachdem 100,0 graue Salbe mit Unterbrechungen eingerieben waren, am 20. Juli ausgesetzt. Patient fühlte sich sehr elend. Im August wird eine Schwitzkur eingeleitet und außerdem wieder Jodkali verordnet.

14. IX. 05. R. A. vollkommen injektionslos. Trotz reichlicher Anwendung von Atropin und Scopolamin bleibt eine Anzahl von Synechien bestehen. Die Medien sind klar. S = $\frac{5}{20}$. Die Sehschärfe bessert sich noch.

5. X. 05. R. A. S = $\frac{5}{7,5}$. L. A. S = Finger $2\frac{1}{2}$ m. Im November kommt noch ein Rückfall rechts, der bis Weihnachten dauert.

28. II. 06. Abermals Rückfall rechts. Mit + 2,0 D S = $\frac{5}{7,5}$. Patient leidet seit 4 Monaten an heftigen Gelenkschmerzen, so daß er nur mühsam laufen kann. Er ist bald darauf gestorben.

Fall 18. J.-N. 14945. Patientin, 60 Jahre alt. Vor einem Jahre rechtsseitige Regenbogenhautentzündung, seit drei Wochen Erkrankung des l. A.

18. XII. 07. Beiderseits lebhafte ciliare Injektion. R. A. zahlreiche hintere Synechien, in der Pupille graue Membranen. Mit dem Augenspiegel ist kein roter Reflex zu erzielen, T = n. S = Finger $2\frac{1}{2}$ m.

L. A. etwa fünf hintere Synechien, Pupille durch Atropin weit, Augengrund sehr deutlich, S = $\frac{5}{7,5}$ bis $\frac{5}{5}$. Ätiologie vorläufig nicht klar.

Th.: Atropin, Sajodin täglich 1,5.

Die Pupille des r. A. erweitert sich nur innen an einigen Stellen ein wenig, so daß der Sehnerv mit dem Augenspiegel ziemlich deutlich erkennbar ist. S = fast $\frac{5}{5}$. Am l. A. sind die Synechien nach 6 Tagen gelöst, am 16. Tage wird Atropin ausgesetzt, die Pupille ist weit und rund, die Injektion verschwunden. Vom 2. bis 8. Januar 08 geht es der Pat. gut.

9. I. 08. L. A. ciliare Injektion, 5 hintere Synechien; nach Atropinanwendung Synechien und Injektion am 13. I. verschwunden.

Atropin wird am 14. I. ausgesetzt.

20. I. 08. Leichte Rötung der Conjunctiva bulbi des l. A. und 7 kurze hintere Synechien. Th.: Atropin 3 mal täglich. Sajodin nach Verbrauch von 50,0 ausgesetzt. Am 1. II. sind

die Synechien gelöst, vom 4. II. an Jodkalium täglich 1,0, das bald den Appetit beeinträchtigt. Am 6. II. Atropin ausgesetzt. Auf der Descemetschen Membran im unteren Hornhautquadranten einige Beschläge.

17. II. 08. Rückfall. L. A.: Ciliare Injektion, 3 hintere Synechien. Am 21. II. Entzündung verschwunden bei Atropinanwendung, Synechien gelöst.

1. III. 08. L. A.: Die Entzündung flackert wieder auf, nachdem seit 3 Tagen kein Atropin gegeben wurde, daher wieder mehrmals täglich Atropininstillation.

6. III. 08. R. A.: S = $\frac{5}{20}$, mit + 1,0 D S = $\frac{5}{15}$, mit + 5,0 D 1,0 bis 20 cm.

L. A.: Keine Synechien, S = $\frac{5}{10}$, mit rundem Diaphragma S = $\frac{5}{7,5}$.

Derartiges Aufflackern der Entzündung erfolgte bis Mitte Mai auf dem l. A. noch 5 mal, stets wenn Atropin mindestens 3 Tage hintereinander ausgesetzt war. Jodkali wurde nach Verbrauch von 50,0 ausgesetzt. Die Therapie wechselte mehrmals, auch Schwitzkuren wurden versucht.

14. V. 08. Der Hausarzt wird gebeten, die Patientin zu untersuchen und stellt Polyarthritis chronica fest. Th.: Atropin, Obersalzbrunner Quelle, täglich $\frac{1}{2}$ Flasche. Nach Ablauf der Entzündung wird am 25. V. Atropin ausgesetzt.

6. VI. 08. Nach einer Pause von 13 Tagen setzt die Entzündung des l. A. wieder ein und wiederholt sich bis Anfang Juli noch zweimal. Am 13. VI. wird Obersalzbrunner Quelle nach Verbrauch von 15 Flaschen ausgesetzt. Th.: Chinin 1,0 Sublimat 0,3 auf 30 Pillen, täglich 3 bis 5 Pillen. L. A.: Mit + 1,0 D S = $\frac{5}{7,5}$, T = n, auf der hinteren Hornhautfläche einige punktförmige Beschläge.

3. VII. 08. R. A.: S = $\frac{5}{50}$ bis $\frac{5}{35}$, T = n, zahlreiche Beschläge der Descemetschen Membran, zahlreiche hintere Synechien; mit dem Augenspiegel ist zwar der rote Lichtreflex zu erzielen, die Papille ist jedoch nicht sichtbar. In der Pupille zarte graue Membranen. Patientin verreist.

4. IX. 08. Patientin goß täglich ein- bis viermal Atropin ein, weil am l. A. wieder Entzündungen auftraten, sie verbrauchte 7 Schachteln der verordneten Pillen. L. A.: Cornea im unteren Drittel leicht getrübt, Pupille durch Atropin weit und rund, unten innen 2 kleine Synechien, unten innen in der Linse eine ganz periphere Trübung. Mit + 1,0 D S = $\frac{5}{10}$. R. A. zahlreiche hintere Synechien, in der Pupille zarte graue Membranen, mit dem Augenspiegel Sehnerv eben noch sichtbar,

einige feine Beschläge der Descemetschen Membran, S = Finger 2 m. Nun wird eine Schmierkur eingeleitet, die aber ohne nennenswerten Erfolg ist. Patientin magert dabei sehr ab und fühlt sich so schwach, daß am 9. X. nach 30 Einreibungen von je 3,0 grauer Salbe die Kur abgebrochen werden muß. Patientin trinkt täglich $\frac{1}{4}$ l Sahne. Beide Augen sind injektionslos, doch braucht Patientin jeden dritten Tag Atropin.

1. XI. 08. Trotzdem stellt sich links am 1. XI. wieder ein Rezidiv ein, leichte Injektion, 5 hintere Synechien, doch keine Schmerzen.

30. XI. 08. Nach vorübergehender Besserung tritt am 30. XI. wieder Verschlimmerung ein. Die Beschläge der Descemetschen Membran, welche für eine Zeitlang verschwunden waren, treten links wieder auf. Nach 5 Tagen heilt die Entzündung wieder ab, 2 Synechien bleiben bestehen.

7. II. 09. Leichtes Rezidiv des r. A.: ciliare Injektion, Beschläge der Descemetschen Membran, S = Finger 1 m, T = n, zahlreiche hintere Synechien, graue Membranen in der Pupille, in der Iris innen einige feine Blutgefäße, Sehnerv mit dem Augenspiegel nicht sichtbar. Bis Mitte Juni 09 traten links noch 5 Verschlimmerungen ein, die in wenigen Tagen sich besserten; einmal bestand dabei Ciliarneuralgie. Die Beschläge der Descemetschen Membran schwanden und kamen wieder, die Sehschärfe schwankte zwischen $\frac{5}{10}$ und $\frac{5}{15}$. Patientin trank wieder eine Zeitlang Obersalzbrunner Quelle. Dann verreiste sie. Bis zum

3. IX. 09 traten links 3 Rückfälle auf, die auf Atropin hin in kurzer Zeit vorübergingen. L. A. fast injektionslos, 4 hintere Synechien, Papille leicht verschleiert, im Glaskörper vielleicht einige Trübungen, T = n, S = $\frac{5}{15}$ mit + 1,5 D. Gesichtsfeld für weiße und farbige Objekte normal. R. A. S = Finger 2 m, fast injektionslos, T = n, im übrigen derselbe Befund.

Fall 19. J.-N. 2873. Der Patient ist 57 Jahre alt. Vor 20 Jahren litt er an Gonorrhoe und ulcus molle. Gestern wurde er von einem zurückschnellenden Zweige heftig gegen das r. A. geschlagen. Er hatte sofort starke Schmerzen, die in der Nacht zunahmen.

23. IV. 96. R. A. zeigt lebhafte ciliare Injektion, auf der Hornhaut ein kleiner grauer Substanzverlust, Kammerwasser trüb, einige hintere Synechien. Th.: Verband, Salizyl, Kokain. Morphium wird zeitweise gegen die sehr heftigen Schmerzen gegeben.

29. IV. 96. R. A.: Hornhautabschürfung geheilt, Synechien gelöst, Kammerwasser etwas trüb, Schmerzen geringer.

15. V. 96. Patient war verreist. R. A. zeigt leichte Injektion, einige Beschläge der Descemetschen Membran, einige frische Synechien, — 1,0 D S = $\frac{2}{3}$. L. A. S = $\frac{2}{3}$.

Die Synechien lösen sich nach Atropineinträufelung. Th.: Kalomelpillen.

Bis Ende Mai geht die Entzündung vollständig zurück, die Beschläge verschwinden. Zwei hintere Synechien bleiben bestehen.

4. VII. 96. R. A. Es sind wieder einige ganz feine Beschläge der Descemetschen Membran aufgetreten.

26. VII. 96. Das bisher gesunde l. A. zeigt leichte Injektion. Diese beginnende Iritis konnte nicht weiter beobachtet werden, weil der Patient verreiste.

Im Jahre 1899 litt der Patient 16 Wochen an Gelenkrheumatismus.

17. V. 1900. L. A. ist seit 4 Tagen erkrankt. Leichte ciliare Injektion, eine hintere Synechie, Augengrund leicht verschleiert erkennbar. Th.: Salizyl. Auf Atropin löst sich die Synechie bald.

Das l. A. ist noch längere Zeit stark gerötet. Der weitere Verlauf ist nicht bekannt.

Als ätiologisches Moment ist nicht die leichte Verletzung anzusehen, sondern der Gelenkrheumatismus.

Fall 20. J.-N. 1654. Die Patientin ist 35 Jahre alt. Sie leidet an Gelenkrheumatismus. Vor 2 Jahren litt sie an rechtsseitiger Chorioiditis mit Glaskörpertrübungen. Seit einer Woche ist das r. A. wieder erkrankt.

3. X 93. R. A.: Es besteht heftige Ciliarneuralgie, lebhafte perikorneale Injektion, einige hintere Synechien sind vorhanden, die Papille ist mit dem Augenspiegel leicht verschleiert sichtbar. Mit + 1,0 D S = $\frac{1}{4}$. L. A. S = $\frac{2}{3}$.

Th.: Atropin, Kalomelpillen.

12. X. 93. R. A.: Pupille weit und rund, keine Synechien. Im Glaskörper staubförmige Trübungen, S = $\frac{3}{10}$.

Fall 21. J.-N. 2076. Iridocyclitis plastica rheumatica recidiva links bei einem 35jährigen Manne im Juni 1895. Vor 2 Jahren Iritis links. Seit 14 Tagen Ciliarinjektion, Trübung des Kammerwassers, hintere Synechien. Th.: Salizyl, später Jodkali. Sehschärfe wenig beeinträchtigt. Mai 1901 Rückfall, Pupillarmembran, hintere Synechien, Gesichtsfeld normal. S = $\frac{1}{2}$.

Fall 22. J.-N. 4623. Iritis serosa links bei einer 45jährigen Frau im Februar 1898. Ätiologie unklar. Ciliarinjektion, Präzipitate der Hornhauthinterfläche, eine hintere Synechie, S = $\frac{2}{3}$, Augengrund verschleiert sichtbar, an der Peripherie 2 chorioiditische Herde. Th.: Atropin, Jodkali. Nach 4 Wochen sind die Präzipitate fast verschwunden. Gleich darauf Rückfall mit heftiger Ciliarneuralgie und einer Synechie. Patientin hatte kurz vorher 2 Glas Grogg getrunken. Die Entzündung heilt ohne Synechien.

Fall 23. J.-N. 8107. Iritis plastica specifica rechts bei einer 58jährigen Frau 4 Monate nach der Infektion. Ciliarinjektion mäßig stark, Kammerwasser leicht getrübt, zwei hintere Synechien, S = $\frac{1}{4}$. L. A. S = $\frac{2}{3}$. Nach Atropin und Salizyl Heilung in etwa 8 Wochen ohne Synechien. S = $\frac{2}{3}$. Wie der vorbehandelnde Arzt mitteilt, sind Rückfälle in den folgenden 6 Jahren nicht eingetreten. Patientin unterzog sich wegen anderweitiger luetischer Erscheinungen zweimal einer Schmierkur.

Fall 24. J.-N. 7490. Iritis plastica recidiva links bei einem 45jährigen Manne im November 1900. Ätiologie unklar. Vor 6 Jahren Iritis links, vor 2 Jahren Rückfall im Dezember. Gegenwärtig geringe Injektion, einige hintere Synechien, S = $\frac{3}{4}$ mit — 1,0 D. R. A. S = 1. Nach Atropin und Salizyl schwinden bald die Beschwerden. Nach einer Woche wird Jodkali gegeben. Synechien bleiben bestehen.

Fall 25. J.-N. 1154. Der Patient ist 35 Jahre alt. Er litt vor 10 Jahren an einem Schanker. Zeichen von Lues sind klinisch nicht festzustellen.

2. VI. 93. R. A. zeigt mäßig starke ciliare Injektion, Kornea und Kammerwasser sind leicht getrübt, innen und unten besteht je eine hintere Synechie.

Vor 10 Jahren hat Patient eine Schmierkur durchgeführt. Th.: Salizylsaures Natron, später Kalomelpillen.

12. VI. 93. R. A. zeigt noch geringe Injektion, Kammerwasser kaum noch getrübt, unten besteht noch eine hintere Synechie. Mit der Lupe sind einige feine graue Beschläge der Descemetschen Membran zu erkennen.

4. VII. 93. R. A. Die hintere Synechie bleibt bestehen, auf der Hornhauthinterfläche noch etwa 10 graue Beschläge. Das Auge ist injektionslos.

Patient ist seit 5 Jahren verheiratet; seine Frau hatte im ersten Jahre einen Abort.

Fall 26. J.-N. 12645. Der 37jährige Patient leidet seit 3 Jahren an Lues. Er unterzog sich 3 Injektionskuren. Vor einem Jahre erkrankte das l. A. Darauf 4 Schmierkuren.

20. XI. 05. L. A. zeigt staub- und fadenförmige Glaskörpertrübungen, Papillengrenzen leicht verschleiert, oben und unten am Augengrunde einige weiße Herde. S = Handbewegungen in der inneren Gesichtsfeldhälfte. R. A. S = 1. Th.: Jodkalium. Nach 4 Wochen Schmierkur.

28. XII. 05. R. A. seit 3 Tagen erkrankt. Leichte Ciliarinjektion, einige Synechien, die auf Atropin sich allmählich lösen.

24. I. 06. R. A.: Entzündung abgeheilt, keine Synechien, S = $\frac{2}{3}$. L. A. Aderhautherde verschwunden, Papille leicht verschleiert, feine Glaskörpertrübungen sind noch vorhanden, S = fast $\frac{1}{5}$!

25. IV. 06. L. A.: Seit 2 Wochen Verschlimmerung, Papille sichtbar, doch verschleiert, S = Finger 4 m.

R. A. S = 1.

7. VI. 06. L. A. Die Sehschärfe hat sich bei Gebrauch von Jodkali allmählich auf $\frac{1}{7}$ gehoben.

Fall 27. J.-N. 8848. Patient ist 48 Jahre alt. Als Knabe litt er an Gelenkrheumatismus, vor 4 Jahren sehr schwerer Gelenkrheumatismus, seither nur gelegentlich, leichtere Anfälle von Schmerzen in Muskeln und Gelenken, vor etwa 3 Jahren trat ein Hautausschlag auf, den der Arzt für einen von syphilitischer Natur hielt.

21. IV. 02. Seit 16 Tagen bestehen Schmerzen, Rötung und Herabsetzung der Sehschärfe des l. A.

Die ciliare Injektion ist mäßig stark, es bestehen einige hintere Synechien, die Hornhaut ist ganz leicht getrübt. Mit — 1,0 D S = $\frac{1}{5}$. Th.: Jodkalium, warme Umschläge, Atropin. Die Synechien lösen sich bald.

Am 17. V. 02 ist das l. A. injektionslos. S = 1.

1. III. 05. L. A.: Seit einer Woche Rückfall. Ciliarneuralgie, perikorneale Injektion, einige Synechien, S = 1. Th.: Aspirin, warme Umschläge, Atropin.

23. III. 05. Injektion verschwunden, Synechien gelöst. Patient wird geheilt entlassen.

13. XI. 06. Seit etwa 9 Tagen ist das bisher gesunde rechte Auge erkrankt. Lebhafte ciliare Injektion, unten außen in der vorderen Kammer ein gelatinöses Exsudat, das mit einem Zipfel bis in die Pupille hineinreicht, S = $\frac{5}{5}$, es besteht eine fast ringförmige hintere Synechie. Th.: Aspirin, warme Umschläge, Atropin.

Das Exsudat ist nach zwei Tagen verschwunden.

16. XI. 06. Nach 3 Tagen sind die Synechien gelöst, als deren Reste auf der vorderen Linsenkapsel drei braune Pigmentbeschläge zurückbleiben. Ciliare Injektion gering, in der Mitte der Hornhaut eine zarte gitterförmige Trübung. S = $\frac{1}{4}$ bis $\frac{1}{3}$.

20. XI. 06. Die Hornhauttrübung hat abgenommen. S = $\frac{1}{2}$. Th.: Jodkalium.

29. XI. 06. R. A. seit 2 Tagen Verschlimmerung, lebhafte Injektion, im Kammerwinkel ein gelatinöses Exsudat, heftige Ciliarneuralgie. Th.: Schmierkur. Es stellt sich heraus, daß Patient seit etwa 3 Wochen an einem frischen Schanker leidet; fraglich ist, ob es sich um einen Primäraffekt oder ein ulcus molle handelt.

2. XII. 06. Nach 3 Tagen ist das Exsudat verschwunden. Hornhaut noch gitterartig getrübt, Augengrund mit dem Spiegel nur verschleiert sichtbar, S = $\frac{1}{7}$ bis $\frac{1}{5}$.

18. XII. 06. Nach 18 Einreibungen ist S = $\frac{5}{7.5}$, Injektion verschwunden, Papille gut sichtbar, Hornhaut klar, Schanker abgeheilt. Patient soll im ganzen 30 Einreibungen vornehmen.

8. I. 07. R. A. S = 1. Patient wird geheilt entlassen.

Fall 28. J.-N. 8288. Der Patient ist 18 Jahre alt. Im Dezember 1900 litt er an einer Entzündung beider Augen. Seit 5 Wochen ist das l. A. wieder erkrankt.

11. IX. 01. L. A. zeigt leichte ciliare Injektion, zahlreiche hintere Synechien, auf der vorderen Linsenkapsel einige braune Pigmentreste früherer Synechien; die unteren drei Viertel der Pupille sind durch eine zarte, graue Membran eingenommen, Papille ist nur undeutlich sichtbar, S = $\frac{1}{5}$.

R. A. ist injektionslos, zahlreiche hintere Synechien, S = $\frac{1}{2}$. Th.: Jodkalium täglich 1,5.

22. X. 01. L. A. zeigt sehr geringe ciliare Injektion, Papille deutlich sichtbar, S = fast $\frac{2}{3}$.

25. XI. 01. Wegen einer mit Fieber einhergehenden Angina wird Jodkali eine Zeitlang ausgesetzt.

2. I. 02. Jodkali wird schlecht vertragen. Es wird deshalb ausgesetzt. Th.: Abführen mit Tartarus depuratus und folia Sennae.

30. IV. 02. Beiderseits zahlreiche hintere Synechien, beiderseits S = fast $\frac{1}{2}$.

6. I. 03. L. A.: S = $\frac{2}{3}$. R. A.: S = $\frac{1}{3}$.

7. III. 03. Seit einer Woche Schmerzen im r. A. Es zeigt leichte ciliare Injektion, geringe Trübung des Kammerwassers. Der Augengrund ist nur sehr undeutlich sichtbar, S = Finger 4 m.

Th.: Salizylsaures Natron, Atropin, teilweise Scopolamin. Im Verlauf der Erkrankung tritt eine vorübergehende leichte Myopie auf, die bald wieder schwindet. Die Entzündung heilt darauf ab.

23. II. 04. R. A. abermals erkrankt, lebhafte Injektion, Trübung des Kammerwassers, im Kammerfalz ein 1 mm hohes graues Exsudat, Augengrund verschleiert. Th.: Aspirin, warme Umschläge, Atropin.

Die Sehschärfe sinkt auf Finger 3 m mit — 3,0 D. Später trübt sich die Hornhaut des l. A. leicht und geringe ciliare Injektion tritt auf.

27. V. 04. R. A.: S = $\frac{1}{7}$. L. A.: S = $\frac{1}{3}$, T — 1.

Nach Mitteilung des Hausarztes leidet der Patient wahrscheinlich an Lues congenita. Er hat eine Hornhauterkrankung und multiple geschwollene Drüsen am ganzen Körper. Der Vater des Patienten heiratete mit einer frischen Lues und infizierte seine Frau. Der Bruder des Patienten leidet an kongenitaler Lues. Patient hatte vor einiger Zeit eine Haemoptoe.

Fall 29. J.-N. 7358. Der Patient ist 47 Jahre alt. Mit 21 Jahren erwarb er Lues und leidet seit seinem 26. Jahre an Regenbogenhautentzündung bald auf dem rechten, bald auf dem linken Auge.

10. IX. 1900. L. A. seit einer Woche wieder erkrankt. Lebhafte ciliare Injektion, unterer Hornhautquadrant leicht grau getrübt, einige hintere Synechien vorhanden. S = Finger $\frac{1}{2}$ m.

R. A. reizlos, einige hintere Synechien, S = $\frac{2}{3}$. Patient hat eine Schmierkur durchgeführt, Jodkali und Kalomelpillen gebraucht.

Th.: Kalomelpillen, Salizyl, örtlich Atropin.

18. IX. 1900. L. A.: Injektion erheblich geringer, ein kleines Hyphaema in der vorderen Kammer, wegen Glaskörpertrübungen ist die Papille nicht sichtbar.

Th.: Es werden subkonjunktivale Kochsalzinjektionen empfohlen.

18. X. 1900. Patient schreibt, der Hausarzt habe drei subkonjunktivale Injektionen ausgeführt, es gehe ihm besser, er könne wieder als Bahnbeamter Dienst tun.

2. VII. 06. Patient stellt sich wieder vor. Beide Augen sind injektionslos.

R. A. ist seit 4 Jahren frei von Entzündung geblieben, es zeigt 3 hintere Synechien, mit — 9,0 D S = $\frac{1}{4}$.

L. A. war etwa alle halben Jahre einmal entzündet, wobei auch einige Male sich ein Hyphaema zeigte. Die Pupille ist größer als die rechte, reagiert fast gar nicht auf Licht, S = $\frac{2}{3}$. Wegen Gefahr eines Glaucoms wurde nur selten Atropin angewendet.

8. XII. 08. Im August 08 war das l. A. entzündet und seitdem traten noch mehrere Rückfälle auf.

R. A. 2 hintere Synechien, Linse getrübt, vorderer Cortex noch ziemlich klar, Sehnerv mit dem Spiegel nicht sichtbar, — 10,0 D S = $\frac{1}{10}$.

L. A. 2 hintere Synechien, Linse nur wenig getrübt, Papille nicht ganz scharf zu sehen, mit — 4,5 D S = $\frac{1}{2}$.

Fall 30. J.-N. 7336. Die Patientin ist 68 Jahre alt. Seit 3 Tagen ist das l. A. schmerzhaft.

2. IX. 1900. L. A. zeigt ciliare Injektion, leichte Trübung des Kammerwassers, auf der Descemetschen Membran etwa 3 kleine runde graue Beschläge, vordere Kammer tief, mit dem Spiegel sind Einzelheiten des Augengrundes nicht zu erkennen. Nach Atropin zeigen sich einige Synechien, die in einigen Tagen gelöst sind. S = Finger 4 m.

Th.: Atropin, salizylsaures Natron.

10. IX. 1900. L. A.: Auf der Descemetschen Membran zahlreiche kleine Beschläge. Papille sichtbar. S = $\frac{1}{7}$.

Th.: Jodkalium.

Die Beschläge nehmen allmählich ab.

22. IX. 1900. L. A. S = fast $\frac{1}{2}$.

3. XI. 1900. L. A. reizlos, noch einige Beschläge vorhanden, keine Synechien, Papille deutlich sichtbar, mit + 1,0 D S = fast $\frac{1}{2}$. Beiderseits periphere Linsentrübungen.

Jodkaliverbrauch: 55,0.

4. XII. 1900. Nach Verbrauch von 95,0 wird Jodkali ausgesetzt. Ein Teil der Beschläge der Descemetschen Membran ist braun.

18. IX. 02. Beide Augen sind reizlos, die linke Pupille ist etwas weiter als die rechte. Beschläge sind nicht vorhanden. Beiderseits bestehen periphere Linsentrübungen.

L. A. war bisher frei von Rückfällen. Mit + 2,0 D S = $\frac{2}{3}$. R. A. zeigt in der Makulagegend einen schwarzen Herd von der Größe eines halben Papillendurchmessers, mit + 1,5 D S = $\frac{1}{3}$.

Fall 31. J.-N. 7487. Die Patientin ist 30 Jahre alt. Sie leidet an starkem Haarausfall. An der Stirn Roseola, links am Unterkiefer eine geschwollene Lymphdrüse. Seit

10 Tagen ist das l. A. gerötet, seit 5 Tagen besteht Ciliarneuralgie.

30. X. 1900. L. A. zeigt lebhafte ciliare Injektion, Kammerwasser ist leicht getrübt, 3 hintere Synechien sind vorhanden, mit dem Augenspiegel ist die Papille eben noch sichtbar, S = $\frac{1}{4}$.

Th.: Atropin, salizylsaures Natron, später Schmierkur.

9. XI. 1900. L. A.: Am 5. XI. traten wieder heftige Schmerzen auf, die auf erneute Darreichung von Salizyl verschwanden. Ciliare Injektion nur noch gering, eine hintere Synechie, einige graue Beschläge der Descemetschen Membran vorhanden.

13. XII. 1900. Nach 40 Einreibungen von 1,0 später 2,0 grauer Salbe wird die Inunktionskur abgebrochen. Patientin fühlt sich sehr schwach. L. A. reizlos, einige Beschläge noch vorhanden.

5. I. 01. L. A.: Beschläge verschwunden, geheilt, S = 1.

8. I. 02. Bisher kein Rezidiv.

Fall 32. J.-N. 6791. Der Patient ist 40 Jahre alt. Er ist myopisch. Vor etwa 9 Jahren erwarb er Lues.

19. II. 1900. Gegenwärtig ist das r. A. erkrankt.

R. A. zeigt ciliare Injektion, mehrere Synechien, die sich nach Atropin bald lösen.

Th.: Schmierkur.

13. III. 1900. Patient wird geheilt entlassen. R. A.: —10,0 D S = fast 1.

24. V. 01. R. A. seit einer Woche wieder erkrankt. Es zeigt sehr lebhafte perikorneale Injektion, die Bindehaut ist etwas ödematös, Kammerwasser getrübt, einige Synechien. Am nächsten Tage ist in der vorderen Kammer ein gelatinöses Exsudat vorhanden, das nach 3 Tagen verschwindet. Patient braucht Jodkalium täglich 2,5 und macht eine Schmierkur.

24. VI. 01. Patient hat 80,0 Jodkali gebraucht und 26 Einreibungen gemacht. R. A. mit — 10,0 D S = $\frac{1}{2}$, geheilt.

3. III. 03. R. A. zeigt ganz leichte Injektion, die auf Kokain örtlich und salizylsaures Natron innerlich in wenigen Tagen verschwindet.

Am 13. III. 03 ist das r. A. wieder injiziert. Am 16. III. 03 ist das r. A. wieder reizlos. Auf der vorderen Linsenkapsel sind einige braune Pigmentreste früherer Synechien zurückgeblieben.

16. IV. 03. R. A.: — 11,0 D S = $\frac{2}{3}$.

24. II. 08. Das r. A. ist gesund geblieben. — 9,0 D S = $\frac{2}{3}$. L. A.: — 10,0 D S = $\frac{1}{2}$. Patient hat inzwischen geheiratet und ist Vater zweier gesunder Kinder.

28. X. 09. Bis heut ist ein Rückfall der Iritis nicht mehr eingetreten.

Fall 33. J.-N. 6516. Der Patient ist 50 Jahre alt. Er litt vor Jahrzehnten an Gonorrhoe, erwarb darauf Lues. Gegenwärtig leidet er an Gelenkrheumatismus. Vor einigen Jahren trat auf dem linken l. A. eine Iritis auf. Seit 3 Tagen ist das r. A entzündet.

12. XI. 99. R. A. zeigt heftige ciliare Injektion, Trübung des Kammerwasser, einige hintere Synechien. — 1,0 D S = $\frac{1}{2}$. L. A. S = $\frac{2}{3}$.

Th.: Atropin, salizylsaures Natron.

14. XI. 99. R. A. zeigt sehr starke Chemosis. Die vordere Kammer und die Pupille sind von einem grauen Exsudat erfüllt. S = Lichtschein. Heftige Ciliarneuralgie. Th.: Schmierkur, die in der Klinik durchgeführt wird.

17. XI. 99. R. A.: Kammerwasser klarer, Pupille von einem grauen Exsudat erfüllt.

25. XI. 99. R. A.: Exsudat kleiner, oberer Teil der Pupille frei. Patient zählt Finger. Die Ciliarneuralgie, welche mit Salizyl, Chinin und warmen Umschlägen bekämpft wurde, besteht nicht mehr. Ende November ist das Exsudat in der Pupille vollständig geschwunden, die Pupille ist schwarz und rund. Hintere Synechien sind nicht vorhanden.

22. XII. 99. R. A.: Es ist wieder geringe ciliare Injektion vorhanden. Kammerwasser klar, zahlreiche hintere Synechien, Pupille von einem grauen Exsudat vollkommen erfüllt, S = Finger 4 m.

3. I. 1900. R. A.: In der Pupille eine zarte graue Membran, einige hintere Synechien, Papille mit dem Augenspiegel sichtbar, mit — 3,0 D S = $\frac{1}{4}$.

4. IV. 1900. R. A. ist injektionslos, S = fast $\frac{1}{2}$. Die zarte Membran in der Pupille und die hinteren Synechien sind noch vorhanden.

Fall 34. J.-N. 5150. Patientin ist 42 Jahre alt. Sie erwarb vor 2 Jahren Lues vom Ehemann, dessen Primäraffekt von einem Kurpfuscher nicht erkannt wurde.

29. VII. 98. Beiderseits besteht leichte ciliare Injektion, beiderseits Beschläge der Descemetschen Membran, rechts eine ringförmige Synechie, links zahlreiche hintere Synechien, so daß sich die Pupille durch Atropin nur nach oben etwas erweitert. Th.: Schmierkur.

27. IX. 98. Nach Durchführung der Schmierkur sind noch einige Beschläge der Descemetschen Membran vorhanden. Hintere Synechien wie früher. R. A.: Sehnerv deutlich, S = $\frac{1}{3}$. L. A.: Papille nur verschleiert sichtbar, S = $\frac{1}{7}$.

31. X. 98. Patientin erkrankt an einem Erysipel der rechten Gesichtshälfte. Augenlider stark geschwollen, r. A. lebhafte ciliare Injektion, Kammerwasser getrübt.

8. XI. 98. Erysipel abgeheilt. Lebhafte ciliare Injektion rechts, Hornhaut und Kammerwasser etwas getrübt. Mit dem Augenspiegel ist rotes Licht nicht zu erzielen. T = n, S = Finger $\frac{1}{2}$ m. Th.: Schmierkur.

23. XI. 98. R. A.: Injektion geringer, S = Lichtschein, Iris wallartig vorgewölbt, T = n, sonst derselbe Befund. L. A.: Keine Injektion, Synechien wie früher, S = $\frac{1}{3}$. Im Dezember 98 tritt keine wesentliche Änderung ein.

12. I. 99. Nach Beendigung der Schmierkur ist beiderseits noch geringe ciliare Injektion vorhanden, die Synechien bestehen noch in derselben Ausdehnung wie früher. R. A.: Pupille durch ein Exsudat verlegt, T = —1, S = unsicherer Lichtschein. L. A.: Papille deutlich sichtbar, S = fast $\frac{1}{3}$. Beschläge der Descemetschen Membran verschwunden. Die ciliare Injektion des r. A. bleibt stets in geringem Maße bestehen.

27. IX. 99. R. A. leicht injiziert, zirkuläre hintere Synechie, Pupille durch eine zarte graue Membran verlegt, bei deren Durchleuchtung die atrophische tief exkavierte Papille sichtbar wird, T = +1. L. A. wie bisher. S = $\frac{1}{2}$. Auf dem l. A. tritt noch mehrfach leichte Injektion auf. Die Therapie besteht in Darreichung von Salizyl, Anwendung von Atropin, eine Zeitlang werden Kalomelpillen gegeben. Im Januar 1900 wird wiederum eine Schmierkur vorgenommen.

24. I. 1900. L. A. injektionslos.

1. II. 1900. L. A. einige Beschläge der Hornhauthinterfläche, Papille leicht verschleiert, S = $\frac{1}{6}$.

2. V. 1900. R. A.: Wegen Schmerzen Iridektomie nach oben mit der Lanze. Geringe Blutung in die vordere Kammer, die erst nach 16 Tagen verschwunden ist.

8. VI. 1900. L. A.: Die Entzündung wiederholt sich, es treten wieder neue Beschläge der Descemetschen Membran hinzu, die später wieder verschwinden. Im Frühjahr 01 braucht Patientin Jodkali. Die Sehschärfe des l. A. beträgt $\frac{1}{3}$. Die Entzündungen wiederholen sich rechts wie links noch öfters.

29. XII. 02. Ende 02 ist die Sehschärfe links wieder auf $\frac{1}{10}$ gesunken.

9. I. 03. Es treten wieder starke Schmerzen des r. A. auf. R. A. lebhafte ciliare Injektion, doch keine Drucksteigerung. Th.: Jodkalium.

23. III. 03. L. A. leichte Injektion, einige Beschläge der Descemetschen Membran. Patientin entzieht sich der weiteren Behandlung.

Fall 35. J.-N. 3931. Die Patientin ist 30 Jahre alt. Seit Juli 1896 leidet sie an Lues. Sie führt gegenwärtig eine Schmierkur durch.

24. V. 97. L. A. ist seit vorgestern erkrankt. Es besteht leichte ciliare Injektion, Trübung des Kammerwassers, einige hintere Synechien, einige kleine Beschläge der Descemetschen Membran. Die Papille ist mit dem Augenspiegel noch sichtbar.

10. VI. 97. Nach 17 Tagen ist die Entzündung abgelaufen, die Synechien sind gelöst. Patientin hat 30 Einreibungen gemacht.

Fall 36. J.-N. 2157. Der Patient erwarb vor zwei Monaten Lues. Gegenwärtig besteht an der Stirn ein papulöses Exanthem. Er hat eine 4 wöchentliche Inunktionskur durchgeführt. Vor 10 Tagen erkrankte das l. A.

4. VII. 95. L. A.: Keine Ciliarneuralgie, mäßig starke perikorneale Injektion, Kammerwasser etwas getrübt, unten und innen mehrere hintere Synechien, mit dem Augenspiegel Papille deutlich sichtbar.

Th.: Schmierkur, salizylsaures Natron, Atropin.

8. VII. 95. L. A.: Injektion geringer, in der Pupille ein Exsudat, sonst derselbe Befund.

12. VII. 95. L. A.: Brechende Medien klar, Exsudat verschwunden, Synechien gelöst, auf der vorderen Linsenkapsel ringförmig angeordnete braune Pigmentreste der hinteren Synechien. Mit $-1{,}0$ D S $= \frac{2}{5}$.

R. A. $-1{,}0$ D S = fast 1.

4. VIII. 95. Seit 14 Tagen ist das papulöse Exanthem verschwunden. Patient hat 30 mal eingerieben. Beide Augen sind injektionslos.

Im Dezember 95 führt er abermals eine Schmierkur durch.

3. VI. 04. Rückfälle der Iritis sind nicht eingetreten. Jedes Auge mit $-1{,}0$ D S $= \frac{2}{3}$. Beide Pupillen reagieren auf Licht, die Patellarreflexe fehlen, Patient klagt über Schwindelanfälle; sonst sind keine Zeichen von Tabes festzustellen. Er hat im ganzen 3 Schmierkuren durchgeführt. Gegenwärtig braucht er Jodkalium. Beide Papillen sind abgeblaßt, die Arterien des Augengrundes sind etwas verengt. Das Gesichtsfeld des r. A. weist

einen fast völligen Verlust der inneren Hälfte auf, es ist für grün, rot und blau sehr eingeengt. Im Gesichtsfeld des l. A. fehlt der größte Teil der oberen Hälfte. Farbenfelder wie rechts.

20. XI. 04. Befund wie vorher. Jodkali nach Verbrauch von 100,0 ausgesetzt.

4. IX. 05. Der Befund ist derselbe geblieben, nur hat sich das Gesichtsfeld für Farben etwas erweitert! — 1,0 D S = $\frac{2}{3}$. Für weiß ist die Ausdehnung dieselbe wie früher. Die Sehnervenatrophie ist also stehen geblieben.

Fall 37. J.-N. 7685. Der Patient ist 35 Jahre alt. Im vorigen Jahre erwarb er Lues. Er machte verschiedene Quecksilberkuren durch. Seit 5 Tagen ist das l. A. entzündet.

27. I. 01. L. A. zeigt leichte ciliare Injektion, keine Synechien. — 4,0 D S = $\frac{1}{2}$; r. A. — 1,5 D S = $\frac{2}{3}$.

Th.: Atropin, Jodkalium.

7. II. 01. L. A.: Iritis geheilt. — 1,0 D S = $\frac{2}{3}$.

Fall 38. J.-N. 9666. Die Patientin ist 39 Jahre alt. Seit September 02 leidet sie an Lues. Sie hat soeben eine Schmierkur beendet.

16. II. 03. Seit 10 Tagen zeigt das l. A. eine Abnahme der Sehkraft. Heut ist geringe ciliare Injektion vorhanden, auf der Descemetschen Membran etwa 20 graue Beschläge, Augengrund normal, S = $\frac{5}{10}$. Nach Atropin keine Synechien. Th.: Schmierkur.

11. III. 03. Nach 30 Einreibungen von 4,0 grauer Salbe fühlt sich die Patientin so elend, daß die Schmierkur abgebrochen wird. Das Allgemeinbefinden hebt sich darauf.

24. III. 03. L. A.: Nach vorübergehender Besserung ist wieder eine Verschlimmerung eingetreten, die Beschläge sind noch vorhanden, am unteren Pupillarrand haben sich einige hintere Synechien gebildet, die am folgenden Tage nach Atropininstillation gelöst sind. Die Injektion und die Ciliarneuralgie nehmen zu. Th.: Jodkalium. Daraufhin nehmen Schmerzen und Lichtscheu ab.

16. IV. 03. L. A.: Sehschärfe noch $\frac{1}{5}$.

12. VI. 03. L. A. zeigt noch einige Beschläge der Hornhauthinterfläche, die ciliare Injektion ist verschwunden.

5. IX. 03. L. A.: Die Beschläge der Descemetschen Membran sind nicht mehr vorhanden.

2. II. 04. L. A.: Ein Rückfall ist nicht mehr eingetreten. S = $\frac{2}{3}$.

Fall 39. J.-N. 9654. Der Patient ist 28 Jahre alt. Er hat im Juli 02 Lues erworben und bisher 2 Injektionskuren durchgemacht. Seit 4 Wochen ist das rechte Auge erkrankt.

12. II. 03. R. A. zeigt mäßig starke ciliare Injektion, Hornhaut in der unteren Hälfte etwas getrübt. S = $\frac{1}{7}$.

Th.: Atropin, Schmierkur.

Die Pupille erweitert sich auf Atropin nur mäßig, weil 7 Synechien bestehen, die am 16. II. gelöst sind.

16. II. 03. R. A.: Auf der Descemetschen Membran haben sich zahlreiche graue Beschläge gebildet.

4. III. 03. Die Papille, welche anfangs nur mühsam sichtbar war, ist jetzt deutlich zu erkennen.

12. III. 03. R. A.: S = $\frac{2}{3}$.

23. III. 03. Nach 35 Einreibungen von 3,0 grauer Salbe wird die Schmierkur abgebrochen. Das Auge ist injektionslos, eine Anzahl grauer Beschläge ist noch vorhanden.

6. V. 03. R. A.: S = 1.

20. V. 03. Patient hat auf dem r. A. einen leichten Rückfall. Bei Atropingebrauch geht der Anfall innerhalb einer Woche zurück. Eine kurze hintere Synechie bleibt bestehen. Die Beschläge der Descemetschen Membran nehmen allmählich ab. Im Juni und Oktober war das r. A. angeblich noch zeitweise etwas gerötet.

23. X. 03. R. A. zeigt nichts Abnormes außer einer alten fadenförmigen Synechie. S = 1.

Fall 40. J.-N. 9411. Die Patientin ist 50 Jahre alt. Sie ist hochgradig myopisch. Im Jahre 79 litt sie zum ersten Male an linksseitiger Iritis, die seither mehrmals rezidivierte. Seit Anfang Oktober 02 ist auch das r. A. erkrankt.

24. XI. 02. R. A. zeigt leichte ciliare Injektion, im Kammerfalz mehrere graue Knötchen, zahlreiche hintere Synechien, Augengrund undeutlich sichtbar. S = etwa $\frac{1}{30}$. L. A. mit — 14,0 D S = $\frac{1}{5}$.

28. XI. 02. R. A. injektionslos, Papille sichtbar von einem großen Staphylom umgeben, S = etwa $\frac{1}{12}$.

4. II. 03. R. A. injektionslos, zahlreiche hintere Synechien, die grauen Knötchen im Kammerfalz sind verschwunden.

Fall 41. J.-N. 5466. Patient ist 37 Jahre alt. Vor 10 bis 15 Jahren Lues, vor 5 Jahren linksseitige Iritis.

19. XII. 98. L A. mäßig starke ciliare Injektion, Kammerwasser leicht getrübt, Pupille eng, einige hintere Synechien, Papille mit dem Augenspiegel deutlich sichtbar. Th.: Schmierkur.

21. XII. 98. Nach Atropin zeigt die Pupille 2 hintere Synechien am unteren Rande, in der vorderen Kammer ein 3 mm hohes Hyphaema.

29. XII. 98. Die Entzündung ist abgelaufen, das Hyphaema verschwunden. Die beiden hinteren Synechien bleiben bestehen. Patient hat 10 mal 3,0 graue Salbe eingerieben und täglich 2 mal Atropin eingegossen.

24. XI. 04. Rückfälle der Iritis sind nicht mehr eingetreten. — 8,0 D S = $\frac{1}{2}$.

Patient starb etwa 06 an chronischer Nephritis.

Fall 42. J.-N. 5332. Patientin ist 53 Jahre alt. Seit Mai 98 hatte sie mehrfach Anfälle von linksseitiger Iritis. Sie litt nie an Gelenkrheumatismus. Zeichen von Lues sind klinisch nicht festzustellen.

30. X. 98. R. A. 3 hintere Synechien, S = fast $\frac{2}{3}$.

L. A. leichte ciliare Injektion, keine Synechien, brechende Medien klar, + 1,0 D S = fast 1.

Th.: Jodkalium.

5. II. 99. Patientin brauchte lange Zeit Jodkali und hatte keine Beschwerden. Seit gestern ist das r. A. wieder gerötet.

R. A. zeigt leichte ciliare Injektion, nach Atropin 4 hintere Synechien. S = fast 1 mit + 1,0 D. Urin frei von Eiweiß und Zucker.

Th.: Atropin, Natrium salicylicum.

14 II. 99. R. A. sehr geringe Injektion, nur noch 2 hintere Synechien. Sie braucht noch Jodkali weiter.

Fall 43. J.-N. 5157. Der Patient ist 35 Jahre alt. Er hatte vor 25 Jahren Gelenkrheumatismus. Seine Frau hat 3 mal abortiert. Zeichen von Lues sind an dem Patienten nicht festzustellen. Das l. A. war im Juni an Regenbogenhautentzündung erkrankt.

1. VIII. 98. L. A. zeigt mäßig starke ciliare Injektion, Synechien sind nicht vorhanden, Augengrund ist deutlich sichtbar.

Th.: Atropin, salizylsaures Natron.

29. VIII. 98. L. A. Injektion fast verschwunden, S = $\frac{2}{3}$.

19. IX. 05. Das l. A. blieb bis heut gesund.

Fall 44. J.-N. 5670. Der Patient ist 35 Jahre alt. Vor einem Jahre hat er Lues erworben. Er wurde schon mehrfach behandelt. Vor etwa 2 Wochen erkrankte das l. A. Es war gerötet, zugleich bestanden Kopfschmerzen.

13. II. 99. L. A. zeigt geringe Injektion, im unteren Hornhautquadranten einige Beschläge der Descemetschen Membran, auf der vorderen Linsenkapsel einige Pigmentreste, keine Synechien, S = $\frac{2}{3}$.

Th.: Patient erhält intramuskuläre Quecksilberinjektionen und braucht Hydrarygrum oxydulatum tannicum innerlich.

4. III. 99. L. A. geheilt, keine Synechien. Beiderseits S = 1.

Fall 45. J.-N. 14724. Patient ist 39 Jahre alt.

5. X. 07. Seit 3 Tagen ist das l. A. entzündet. Der Hausarzt goß Atropin ein.

L. A. zeigt leichte ciliare Injektion, Pupille queroval, oben eine breite hintere Synechie, sonst einige schmälere. Papille mit dem Augenspiegel nur verschleiert sichtbar. Mit Diaphragma S = $\frac{1}{3}$.

Ätiologie nicht klar, insbesondere sind keine Anhaltspunkte für Lues oder Gelenkrheumatismus zu finden. Urin frei von Eiweiß und Zucker.

Th.: Atropin, warme Umschläge, Aspirin.

7. X. 07. L. A. Injektion gering, Synechien bis auf die breite Verwachsung am oberen Pupillarrand gelöst.

Th.: Jodkalium.

13. X. 07. Entzündung abgelaufen, die breite Synechie bleibt bestehen. Patient braucht noch Jodkali. Geheilt entlassen. Ob Rezidive sich eingestellt haben, ist nicht zu ermitteln.

Fall 46. J.-N. 12124. Patient ist 25 Jahre alt. Vor 2 Jahren hat er Lues erworben und darauf eine Injektionskur und eine Schmierkur durchgeführt. Seit 2 Wochen ist das l. A. erkrankt.

6. VI. 05. L. A. lebhafte ciliare Injektion, drei hintere Synechien, — 1,0 D S = fast $\frac{2}{3}$.

Th.: Aspirin, warme Umschläge, Atropin.

9. VI. 05. L. A. Injektion fast verschwunden, Synechien bis auf eine fadenförmige, schmale Synechie gelöst.

Die Entzündung ist bald abgelaufen. Nach einer Mitteilung des Hausarztes hatte Patient im Jahre 1906 auf dem l. A. einen Rückfall; seither ist er rückfallsfrei geblieben. Das r. A. blieb stets gesund.

Fall 47. J.-N. 73. Der Patient ist 51 Jahre alt.

18. X. 89. Zeichen einer Allgemeinerkrankung sind klinisch nicht festzustellen. Das r. A. zeigt lebhafte ciliare Injektion. Ciliarneuralgie ist ziemlich heftig. Th.: Salizylsaures Natron, später Kalomel, 3 mal täglich 0,05 in Pillen.

4. XI. 89. Die ciliare Injektion, die am Anfang dieses Monats geringer geworden war, ist wieder lebhafter. Die Entzündung heilt wieder ab.

31. III. 96. Patient hat auf dem r. A. einen Rückfall. Heftige Ciliarneuralgie, lebhafte pericorneale Injektion, Kammerwasser leicht getrübt, keine Synechien. Th.: Salizylsaures Natron. warme Umschläge, Atropin. Die Ciliarneuralgie ist zeitweise so unerträglich, daß sie den inneren Gebrauch von Morphium nötig macht.

Die ciliare Injektion wird vom 5. IV. ab geringer und ist am 17. IV. fast verschwunden.

17. IV. 96. Patient braucht Kalomelpillen.

20. V. 03. Patient hat wiederum auf dem r. A. einen Anfall von akuter Cyclitis, die in kurzer Zeit abheilt.

Fall 48. J.-N. 10132. Patientin ist ein zweijähriges Kind. Zeichen einer Allgemeinerkrankung sind nicht vorhanden. Die Mutter bemerkte, daß auf dem linken Auge die sonst blaue Iris grün geworden ist.

16. VII. 03. L. A.: Einige Beschläge der Descemetschen Membran, fast circuläre hintere Synechie, Papille mit dem Augenspiegel eben sichtbar. Th.: Atropin.

Nach Abheilung der Entzündung sind die Beschläge der Descemetschen Membran verschwunden.

23. X. 03. Die brechenden Medien sind klar, einige Synechien sind zurückgeblieben.

8. II. 04. Beide Augen zeigen ganz geringe ciliare Injektion.

R. A.: Einige Beschläge der Descemetschen Membran, einige Pigmentreste auf der vorderen Linsenkapsel, keine Synechien.

L. A. Zahlreiche Synechien, sonst der frühere Befund.

Th.: Jodeisensirup, Atropin.

17. II. 04. R. A. zeigt noch keinen Rückgang der Entzündung.

L. A. injektionslos, etwas unterhalb der Hornhautmitte eine zarte, scharf begrenzte Trübung.

26. VII. 04. R. A. weist noch einige Beschläge der Descemetschen Membran auf, ist aber injektionslos.

L. A. injektionslos. Hornhauttrübung wie früher.

Fall 49. J.-N. 10260. Der Patient ist 31 Jahre alt. Zeichen von Lues nicht nachzuweisen; kein Rheumatismus. R. A. angeblich seit Kindheit schwachsichtig.

14. IX. 03. L. A. seit 6 Tagen erkrankt. Sehr lebhafte ciliare Injektion, Hornhaut unten leicht getrübt, Oberfläche etwas matt, Iris grünlich verfärbt, einige kurze Synechien. — 1,0 D S = $\frac{1}{3}$.

21. IX. 03. Injektion noch mäßig stark, Sehnerv nur verschleiert erkennbar, auf der vorderen Linsenkapsel ein kleines

Exsudat, das bald wieder verschwindet. Vom 1. X. an wird Jodkali gegeben, das aber schlecht vertragen wird.

14. X. 03. Injektion noch mäßig stark, etwa 5 hintere Synechien. Mit — 1,0 D S = fast 1.

19. XI. 03. L. A. Injektion gering, 3 Synechien, Augengrund deutlich erkennbar, — 1,0 D S = fast 1.

17. X. 05. Die Sehschärfe ist ungefähr die gleiche geblieben. Neue Entzündungen sind nicht aufgetreten.

Fall 50. J.-N. 3149. Iritis plastica recidiva rechts bei einer 25jährigen Patientin. Ätiologie unklar. Die Iritis besteht seit Juni 1896. Im Juli sind etwa 5 Synechien vorhanden, Kammerwasser wenig getrübt, Ciliarneuralgie. Nach Atropin lösen sich die Synechien bis auf eine, welche bleibt.

Fall 51. J.-N. 3389. Iritis plastica links bei einer 64jährigen Patientin im September 1896. Leichte Ciliarinjektion, zwei hintere Synechien. Th.: Salizyl und Atropin, später Jodkali. Im Glaskörper beiderseits fadenförmige Trübungen. Nach 4 Monaten ist die Iritis links geheilt mit einer bleibenden Synechie.

Fall 52. J.-N. 3784. Iritis plastica rechts bei einem 18jährigen Patienten, die seit Januar 1897 besteht. Im April leichte Injektion, im Kammerwinkel unten ein etwa 1 mm hohes und $2\frac{1}{2}$ mm langes weißes Exsudat, das anscheinend aus 3 Knötchen besteht. Mit dem Augenspiegel ist nur oben und oben außen rotes Licht zu erzielen, es besteht Irisschlottern. Linse nach oben verschoben, ihr unterer Rand sichtbar. Sie zeigt einige Trübungen. S = Finger $\frac{1}{2}$ m. Th.: Jodkali, Nach 4 Wochen S = Finger 2 m. Sonst keine Besserung. Die Ätiologie ist vielleicht Tuberkulose. Die Linsenluxation ist alten Datums.

Fall 53. J.-N. 5785. Iritis serosa rechts bei einer 20jährigen Patientin seit Dezember 1889. Sie hat eine Schmierkur durchgeführt und Kalomel innerlich gebraucht.

18. III. 1899. Ciliarinjektion gering, einige Präzipitate der Hornhauthinterfläche, S = $\frac{2}{3}$. Th.: Jodkalium, Atropin. 5 lange fadenförmige Synechien, welche bestehen bleiben. Im April schwinden die Präzipitate, im Juli ist das Auge injektionslos. Rückfälle treten nicht auf. Ätiologie unklar.

Fall 54. J.-N. 4073. Beiderseits Iritis plastica recidiva bei einer 71jährigen Frau, die vom Jahre 1889 bis 1892 mehrfach Anfälle von Iritis hatte. Im Juli 1897 wieder rechts Ciliarinjektion, alte hintere Synechien. Th.: Atropin, Salizyl.

Nach 3 Wochen Heilung. — 3,0 D S = $\frac{1}{4}$, l. A. — 3,0 D S = $\frac{1}{7}$. Links alte Synechien.

Im März 1899 rechts Rückfall mit Präzipitäten der Descemetschen Membran, Trübung des Kammerwassers, S = Finger 5 m. Heilung nach Atropin und Salizyl in 10 Tagen.

Im Juni 1899 Rückfall links mit Trübung des Kammerwassers und Pupillarexudat, das zur Pupillarmembran wird. Nach 7 Wochen Heilung mit Pupillarmembran.

Im Januar 1900 rechts und im April 1900 links ein Rückfall.

Im September 1902 ein Rückfall rechts.

Seitdem sind Entzündungen nicht mehr aufgetreten.

Im März 1903 ist die Sehschärfe rechts mit — 5,0 D S = $\frac{1}{4}$, links S = $\frac{1}{10}$. Die linke Pupille ist durch eine graue Membran verlegt. Ätiologie unklar.

Fall 55. J.-N. 7384. Rechtsseitige Iritis plastica bei einem 42jährigen Manne. Ätiologie unklar. Im September 1900 Ciliarneuralgie, leichte Ciliarinjektion, Trübung des Kammerwassers, einige hintere Synechien, S = $\frac{1}{2}$. Nach 14 Tagen Heilung ohne Synechien, S = fast 1.

Fall 56. J.-N. 6911. Linksseitige Cyclitis bei einem 35jährigen Manne, der im November 1899 an linksseitiger Iritis litt. Im März 1900 Ciliarneuralgie, leichte Injektion, keine Synechien, mit — 1,0 D S = $\frac{2}{3}$. Th.: Atropin und Salizyl. Nach 3 Wochen Heilung. Die Myopie ist verschwunden. S = $\frac{2}{3}$.

Fall 57. J.-N. 6838. Cyclitis plastica rechts bei einem 53jährigen Manne im März 1900. Ätiologie unklar. Bei mäßig starker Ciliarinjektion allmähliche Trübung des Kammerwassers und einer 3 mm breiten Zone am oberen Hornhautrande, welche später wieder verschwindet. Ciliarneuralgie besteht noch 3 Wochen lang. Th.: Salizylsaures Natron, Kokain.

Rückfälle traten nicht ein, dagegen hat der Patient nach 8 Jahren eine beginnende Katarakt.

Fall 58. J.-N. 5846. Iritis rechts bei einem 34jährigen Manne im Januar 1900. Ätiologie unklar. Ciliarneuralgie, lebhafte Ciliarinjektion, keine Synechien.

Th.: Atropin, salizylsaures Natron. Nach 10 Tagen Heilung.

Fall 59. J.-N. 10226. Iritis plastica recidiva rechts bei einem 50jährigen Manne. Ätiologie unklar, vielleicht Lues. Seit Juli 1903 ist das r. A. erkrankt.

5. IX. 03. R. A. zeigt leichte Ciliarinjektion, eine hintere Synechie, S = $\frac{2}{3}$. L. A. S = 1.

Th.: Atropin, warme Umschläge, Aspirin. Nach 14 Tagen reist Patient ab. Ciliarinjektion gering, einige kurze Synechien, — 1,0 D S = $\frac{1}{2}$.

Fall 60. J.-N. 8961. Iritis plastica links, bei einem 19jährigen Manne. Ätiologie unklar. Erkrankung im April 1902. Mäßig starke Ciliarinjektion, einige Synechien, S = $\frac{1}{4}$.

Th.: Atropin, salizylsaures Natron, warme Umschläge.

Nach etwa 7 Wochen Heilung ohne Synechien, — 1,0 D S = $\frac{1}{3}$. R. A. S = 1. Ein Grund für die Herabsetzung der Sehschärfe des l. A. ist nicht zu finden. Wahrscheinlich kongenitale Amblyopie.

Fall 61. J.-N. 8888. Iritis plastica links bei einem 5 Monate alten Kinde. Hornhaut leicht diffus getrübt.

3. V. 02. Zwei hintere Synechien, Pupille trotz Atropin eng.

11. VI. 03. Nach einem Jahre wird das Kind wiedergebracht mit totaler hinterer Synechie, sehr enger vorderer Kammer, vollständiger Linsentrübung.

12. VI. 03. Unter Kokain Extration der Linse. Lappenschnitt nach oben, wegen der Enge der vorderen Kammer Anspießung der Iris, Iridektomie, Eingehen mit der Kapselpinzette, Linse wird stückweise durch Löffeldruck entfernt. Bulbus stark kollabiert, in 2 Minuten wieder prall. Doppelseitiger Verband.

25. VI. 03. L. A. reizlos, in der Wunde ein kleiner Irisprolaps.

14. II. 06. Wie die Großmutter berichtet, ist das l. A. entzündungsfrei geblieben. Das Kind sieht damit.

Fall 62. J.-N. 2461. 15. XI. 95. Patient ist 20 Jahre alt. Er leidet an Myopie. R. A. — 2,5 D S = $\frac{5}{7,5}$. L. A. — 3,0 D S = $\frac{5}{5}$. Das l. A. ist schmerzhaft.

19. XI. 95. Innerhalb von 4 Tagen trübt sich die Hornhaut in der unteren Hälfte diffus grau, es besteht leichte perikorneale Injektion, die Pupille ist etwa 4 mm weit, die vordere Kammer ziemlich tief, T = n. L. A. S = Finger 3 m. Obwohl vieles zu dem Bilde eines Glaucoms nicht paßt, besteht der Verdacht, daß es sich um ein solches handeln könnte. Es wird daher nicht Atropin, sondern Homatropin gegeben, worauf sich die Pupille erweitert. Synechien sind nicht vorhanden. Nach 6 Tagen lassen sich viele graue Beschläge der Descemetschen Membran erkennen. Mit — 4,0 D S = $\frac{1}{2}$. Th.: Salizyl-

saures Natron, Kalomelpillen, Atropin. Die ciliare Injektion wird lebhafter. Mit dem Augenspiegel ist der Sehnerv sichtbar.

9. XII. 95. Injektion geringer, dicht am oberen Hornhautrande ein erbsengroßer lebhaft geröteter episkleritischer Knoten, dem nach 3 Tagen ein zweiter, kleinerer unten außen folgt. Die Hornhautbeschläge sind dichter geworden. Nur durch das obere Hornhautdrittel ist mit dem Spiegel rotes Licht zu erzielen.

8. I. 96. L. A. injektionslos, episkleritische Herde fast verschwunden, wenige kleine Beschläge noch vorhanden, — 4,0 D S = $\frac{1}{2}$.

21. I. 96. Kalomel nach Verbrauch von 6,0 ausgesetzt.

10. II. 96. L. A. Verschlimmerung, Schmerzen, leichte Injektion, einige braune Beschläge der Descemetschen Membran, 2 hintere Synechien.

23. IV. 96. Entzündung abgelaufen, auf der Descemetschen Membran nur noch etwa 4 braune Beschläge. Mit — 4,0 D S = fast 1.

29. VIII. 98. Seit 6 Tagen ist das rechte Auge erkrankt. Mäßig starke ciliare Injektion, Trübung der unteren 2 Drittel der Hornhaut durch feine graue, teilweise netzartig angeordnete Streifen und zahlreiche Beschläge der Descemetschen Membran. Pupille zeigt nach Atropin unten innen eine breite hintere Synechie. R. A. mit — 2,5 D S = fast $\frac{1}{2}$. L. A. mit — 2,5 D S = fast 1. Am nächsten Tage Synechie gelöst. Th.: Jodkalium.

17. I. 99. R. A. fast injektionslos, auf der Descemetschen Membran noch viele feine, graue Beschläge, so daß die Papille nur verschleiert zu sehen ist. — 2,5 D S = $\frac{1}{2}$. Th.: Kalomelpillen.

Erst am 30. V. 99 sind die Beschläge völlig verschwunden. Auf der vorderen Linsenkapsel einige Pigmentreste. — 2,0 D S = fast 1.

30. XII. 99. R. A. seit 3 Tagen wieder erkrankt. Sehr lebhafte ciliare Injektion, Hornhaut stark diffus getrübt, zahlreiche Beschläge der Descemetschen Membran.

8. I. 1900. Pupille durch ein graues Exsudat verlegt. T = n. S = Handbewegungen. Nach Anwendung von Atropin und Skopolamin zeigt die Pupille oben 2 Synechien. Th.: Jodkali, Schwitzen.

13. II. 1900. R. A. fast injektionslos, in der oberen Hornhauthälfte zwei graue, rundliche parenchymatöse Trübungen, wenige Beschläge der Hornhauthinterfläche. Exsudat in der Pupille fast verschwunden, S = Finger 1 m, T = n. Jodkalium nach Verbrauch von 100,0 ausgesetzt.

16. V. 1900. R. A. injektionslos, Hornhauttrübungen bestehen noch, eine Synechie, im Glaskörper eine umherschwimmende Trübung. Die Papille erscheint etwas weißlich verfärbt. Mit — 3,0 D S = $\frac{1}{6}$. Im Gesichtsfeld fehlt fast die ganze innere Hälfte. Vom blinden Fleck aus erstreckt sich nach unten innen hin ein zungenförmiger Defekt, der in den Defekt der inneren Gesichtsfeldhäfte übergeht. Die Papille zeigt unten innen eine tiefe, bis an den Rand reichende Exkavation. Die übrige Papille ist nicht ausgehöhlt. T = n. Der zungenförmige Defekt ist wohl bedingt durch eine infolge der Druckexkavation des Sehnerven entstandene Atrophie eines Nervenbündels, das den defekten Teil versorgte. Atropin wird nicht mehr angewandt.

27. VI. 1900. R. A. Entzündung abgeheilt, eine hintere Synechie bleibt bestehen, die Hornhauthinterfläche zeigt einige kleine Beschläge, der Glaskörper ist klar. Mit — 3,0 D S = $\frac{1}{2}$.

17. IX. 01. Seit Mitte August ist wiederum das linke Auge entzündet. Patient brauchte schon Kokain, Atropin und Kalomelpillen. Mäßig starke perikorneale Injektion. Hornhaut leicht getrübt, in den unteren 2 Dritteln zahlreiche Beschläge der Descemetschen Membran von grauer Farbe, keine Synechien, heftige Ciliarneuralgie, S = Finger 1 m. Unter heftigen Schmerzen besteht die Entzündung des l. A. fort, die Injektion nimmt bald zu, bald ab. Patient braucht Jodkalium.

10. I. 02. L. A. mäßig starke Injektion, öfters Schmerzen, die diffuse Hornhauttrübung und die Beschläge auf der Hornhauthinterfläche bestehen nach wie vor, unten im Kammerfalz eine etwa 3 mm hohe graue Exsudatmasse, die in den folgenden Wochen noch zunimmt, auf der Iris einige Blutgefäße.

17. II. 02. L. A.: Exsudat im Kammerwinkel verschwunden, Hornhaut etwas klarer, Pupille vollständig durch ein graues Exsudat verlegt.

S = Lichtschein.

15. IV. 02. L. A.: Injektion gering, vordere Kammer ziemlich eng, Pupille noch völlig verlegt, S = Lichtschein, T = — 1.

Iridektomie nach oben, Blutung in die vordere Kammer, die erst nach 5 Wochen völlig verschwunden ist. Seit der Iridektomie sind die Schmerzen nicht mehr aufgetreten. Pupille und Kolobom sind bald völlig verwachsen. S = Handbewegungen. Es treten noch öfters leichte Entzündungserscheinungen des l. A. auf.

20. X. 02. L. A.: Die Schmerzen setzen wieder ein, die vordere Kammer ist eng, der Bulbus druckempfindlich, T = — 2, Pupille und Kolobom vollständig verwachsen. Th.: Aspirin, später Salizyl und Kokain, zuletzt Jodkali. Mit Unterbrechungen treten die Schmerzen bis zum 20. XII. 02 auf. Dann hat Patient ein halbes Jahr Ruhe. Während dieser Zeit füllt sich die vordere Kammer des l. A. fast vollständig mit grauen Massen und Blutgefäßen an, nur oben bleibt ein Rest des operativen Koloboms sichtbar.

17. VII. 03. Mitte Juli treten wieder Schmerzen auf, die auf Kokain, Salizyl und Aspirin verschwinden.

In den folgenden 4 Jahren treten noch sehr häufig Schmerzen im l. A. auf. Die Therapie bestand in Kokaineinträufelungen, Darreichung von Salizyl und Aspirin.

18. IX. 07. L. A.: Hornhaut vollständig getrübt, auf ihrer Oberfläche einige kleine gelbe Stellen, wahrscheinlich Einlagerungen von Hyalin, T = — 1, S = Lichtschein. Infolge der vielen Schmerzen entschließt sich der Patient zur enucleatio bulbi, die in Bromaethylnarkose ausgeführt wird.

9. X. 07. Die Heilung ist normal. Patient trägt ein Glasauge.

13. X. 08. Er ist von den Schmerzen dauernd frei.

Der Befund auf dem r. A. ist durch über 7 Jahre stets derselbe geblieben. Die Sehschärfe hat sich noch gebessert: mit — 3,5 D S = 1.

Fall 63. J.-N. 1714. Iritis links bei einem 41jährigen Manne im November 1894. Medien klar, keine Synechien. Nach Salizyl Heilung in 4 Wochen. — 7,0 D S = $\frac{2}{5}$. Nach 13 Jahren kein Rückfall. Ätiologie unklar.

Fall 64. J.-N. 1727. Iridocyclitis plastica links bei einem 30jährigen Manne im Dezember 1894. Mäßige Ciliarinjektion, eine Synechie. Th.: Salizylsaures Natron, Kalomelpillen, Atropin. Nach 8 Tagen S = $\frac{1}{6}$. Nach 3 Wochen Verschlimmerung mit heftigen Schmerzen. Patient hatte eine 4tägige Geschäftsreise unternommen. Nach 4 Wochen Besserung. Patient entzieht sich der Behandlung. Ätiologie unklar.

Fall 65. J.-N. 1950. Iridocyclitis plastica links bei einem 21jährigen Manne im April 1894. Trübung des Kammerwassers, graues Exsudat in der vorderen Kammer, das bis zur Pupille heranreicht, eine hintere Synechie. Th.: Atropin, Kalomelpillen. Nach 5 Wochen Heilung ohne Synechien. Ätiologie unklar. — 11,0 D S = $\frac{2}{3}$.

Fall 66. J.-N. 2865. Iritis gonorrhoica bei einem 43jährigen Manne. Links seit Februar, rechts seit kürzerer Zeit erkrankt. Beiderseits hintere Synechien. S = $\frac{1}{2}$. Th.: Schmierkur.

1. VII. 96. Rechts Iridektomie nach oben mit der Lanze und am

11. VII. 96 links ebenfalls. Links platzt die Wunde später auf und es erfolgt eine Blutung in die vordere Kammer. Im September beiderseits heftiger Rückfall mit einigen grauen Knötchen in der Iris.

Fall 67. J.-N. 12904. Der 31jährige Patient leidet seit 16 Jahren an rheumatischen Beschwerden, weshalb er mehrere Bäder aufsuchte; der letzte Anfall war im Mai 1905. Seit Januar 1906 Gonorrhoe und Schmerzen im linken Fußgelenk und in den Fingergelenken. Die Gelenkerkrankung wurde mit Stauung behandelt.

6. II. 06. L. A. seit 8 Tagen erkrankt. Lebhafte Ciliarinjektion, Trübung des Kammerwassers, in der Pupille ein graues Exsudat. S = Finger 3 m. R. A. — 1,0 D S = 1.

Th.: Atropin, warme Umschläge, Aspirin.

Nach wenigen Tagen ist das Exsudat verschwunden, Kammerwasser klar, Synechien sind nicht vorhanden.

21. II. 06. L. A.: Ciliarinjektion sehr gering. Gelenkschmerzen noch heftig. Atropin ausgesetzt.

19. III. 06. L. A.: Ciliarinjektion noch ganz gering. — 3,0 D S = $\frac{2}{3}$.

15. V. 06. L. A. reizlos. Es bestehen einige Synechien.

Fall 68. J.-N. 9130. Der Patient ist 30 Jahre alt. Er litt schon mehrmals an Gonorrhoe. Auch zur Zeit als vor 9 Wochen das linke Auge erkrankte, bestand leichte Gonorrhoe. Er war 7 Wochen lang in Lindewiese in Behandlung wegen Blasenkatarrhs und Harnröhrenverengerung, sieht sehr elend aus und ist furchtbar abgemagert.

23. VII. 02. L. A. zeigt mäßig starke ciliare Injektion, das Kammerwasser ist getrübt, es bestehen zahlreiche hintere Synechien, die Papille ist als helle Scheibe eben sichtbar. S = Finger 2 m. R. A. — 8,0 D S = $\frac{1}{2}$.

Th.: Atropin, Jodkalium.

4. IX. 02. Jodkali wird nach Verbrauch von 80,0 ausgesetzt. L. A. zeigt noch immer mäßige Injektion, die Synechien sind größtenteils gelöst, Papille sichtbar, — 10,0 D S = fast $\frac{1}{3}$. Patient hat sich trotz des Gebrauchs von Jodkali wesentlich

erholt und 11 Pfund zugenommen. Nur auf energisches Zureden ist es möglich, ihn zum Gebrauch von Medikamenten zu bewegen. Er nimmt jetzt salizylsaures Natron.

30. X. 02. L. A.: Ciliare Injektion noch vorhanden, auf der vorderen Linsenkapsel einige braune Pigmentreste. — 8,0 D S = $\frac{1}{2}$.

Auf die vorgeschlagene Schmierkur will Patient nicht eingehen und bleibt weg, da er Anhänger des Naturheilverfahrens ist.

Fall 69. J.-N. 8850. Die Patientin ist 30 Jahre alt.

21. IV. 02. L. A. ist seit einer Woche erkrankt. Lebhafte ciliare Injektion, Hornhaut leicht getrübt, mit dem Augenspiegel sind Einzelheiten des Augengrundes nicht zu erkennen. T = n, S = Finger 4 m. Heftige Ciliarneuralgie. Nach Atropineinträufelung zeigen sich oben außen einige hintere Synechien. R. A. — 1,0 D S = $\frac{2}{3}$.

Th.: Atropin, warme Umschläge, salizylsaures Natron, später Jodkali.

5. V. 02. L. A. Injektion gering, keine Synechien, unterer Hornhautquadrant noch diffus getrübt, auf der Descemetschen Membran eine Anzahl grauer Beschläge. Mit — 3,0 D S = $\frac{1}{3}$.

6. VI. 02. Entzündung abgelaufen. Beide Augen mit — 1,5 D S = $\frac{2}{3}$. Die Beschläge links sind geschwunden.

28. X. 09. Nach Mitteilung des Hausarztes soll der Ehemann der Patientin, wie er selbst angab, im Jahre 1901 an Gonorrhoe und auch an einem Ulcus penis erkrankt sein und ohne einen Arzt zu konsultieren eine Schmierkur durchgeführt haben. An der Patientin sind nie Zeichen von Lues konstatiert worden. Ein Sohn der Patientin erkrankte im Jahre 1905 im Alter von 2 Monaten an einem papulösen Exanthem, das auf Kalomel zurückging. Seitdem ist er gesund. Patientin hatte bis heut keinen Rückfall der Augenerkrankung, auch blieb das r. A. stets gesund.

Fall 70. J.-No. 1722. Patient ist 20 Jahre alt. Im Frühjahr 93 Gonorrhoe. Zeichen von Lues sind klinisch nicht festzustellen. Am 15. IV. 94 erkrankte er angeblich an rechtsseitiger Regenbogenhautentzündung, die bald heilte.

5. XII. 94. R. A. seit 3 Tagen erkrankt. Leichte Injektion, unten eine hintere Synechie, Papille mit dem Augenspiegel nur sehr verschleiert sichtbar. Th.: salizylsaures Natron, Kalomelpillen, Atropin.

8. XII. 94. R. A. Injektion gering, Pupille durch Atropin erweitert, zeigt 5 hintere Synechien, Papille deutlich zu er-

kennen, — 1,0 D S = $\frac{4}{10}$. L. A. durchaus gesund, mit + 1,5 D S = $\frac{3}{5}$. Die Iritis des r. A. heilt nach 2 Wochen.

17. II. 95. L. A. erkrankt unter Schmerzen. Patient gießt selbst Atropin ein und nimmt Kalomelpillen.

24. II. 95. L. A. sehr lebhafte ciliare Injektion, Kammerwasser stark getrübt, Iriszeichnung sehr undeutlich, Hypopyon, heftige Ciliarneuralgie. Th.: Schmierkur. Am nächsten Tage ist die Pupille vollkommen erfüllt von einem grauen Exsudat.

4. III. 95. L. A. leichte Injektion, Kammerwasser klar, Iris grünlich verfärbt, Hypopyon verschwunden, Pupille durch eine zarte graue Membran verlegt. S = Finger 3 m. T = — 2. R. A. mit — 1,0 D S = $\frac{3}{5}$. Mitte Mai. ist die Entzündung des l. A. abgeheilt.

25. IV. 97. Im Anfang April war das l. A. entzündet, seit einer Woche ist auch das r. A. erkrankt.

R. A.: lebhafte ciliare Injektion, Iris grünlich verfärbt, sehr zahlreiche hintere Synechien, mit der Lupe einige Blutgefäße in der Iris zu sehen, Papille verschleiert, — 2,0 D S = $\frac{1}{4}$.

L. A. leichte ciliare Injektion, zahlreiche Synechien, Pupille durch ein graues Exsudat verlegt, mit dem Augenspiegel kein rotes Licht zu erzielen, T = n, S = Finger 4 m.

Th.: Salizylsaures Natron, Jodkalium, später warme Umschläge.

9. VI. 97. Nach Verbrauch von 50,0 Jodkali und 20 Einreibungen von grauer Salbe ist das r. A. fast injektionslos, es bestehen zahlreiche hintere Synechien, Papille ist ziemlich deutlich sichtbar, mit — 1,0 D S = $\frac{1}{3}$.

L. A. injektionslos, zahlreiche hintere Synechien, Papille verschleiert sichtbar, mit — 1,0 D S = $\frac{1}{7}$.

Patient hatte im Anfang des Jahres 98 eine rechtsseitige und bald darauf eine linksseitige Iritis, die in etwa 3 Wochen abheilten, wie er angibt.

23. VI. 98. Beide Augen sind injektionslos, beiderseits bestehen zahlreiche hintere Synechien; während jedoch auf dem rechten Auge die Papille deutlich sichtbar ist und mit — 1,0 D S = fast $\frac{2}{3}$ beträgt, ist auf dem l. A. die Pupille durch eine graue Membran verlegt, Einzelheiten des Augengrundes sind nicht erkennbar, S = Finger 4 m. Es wird daher am folgenden Tage auf dem l. A. die Iridektomie nach oben ausgeführt, wegen der engen vorderen Kammer mit dem Graefeschen Messer. Es tritt eine größere Blutung in die vordere Kammer ein, die am 5. VII. völlig verschwunden ist.

5. VII. 98. Mit — 1,0 D S = $\frac{1}{7}$. Iris noch etwas grünlich verfärbt.

6. II. 99. Seit seiner ersten Gonorrhoe vor 6 Jahren hat Patient noch an mehreren kurze Zeit anhaltende Gonorrhoeen gelitten. Vor 3 Wochen Anfall von heftigem Muskelrheumatismus, 8 Tage darauf wieder rechtsseitige Iritis, die sich schon etwas gebessert hat. Es ist auf dem r. A. noch mäßig starke ciliare Injektion vorhanden, Iris grünlich verfärbt, Pupille verschleiert sichtbar, — 4,0 D S = $\frac{1}{7}$, T = — 1. Th.: Jodkali.

22. II. 99. R. A. im Glaskörper eine umherschwimmende Trübung, ciliare Injektion sehr gering, — 3,0 D S = $\frac{1}{3}$. Nach Abheilung der Entzündung beträgt die Sehschärfe des r. A. S = fast 1 mit — 2,5 D.

5. XII. 99. Seit dem 20. XI. ist das r. A. wieder entzündet. Mit — 2,5 D S = $\frac{1}{3}$. Th.: Kalomelpillen. Da eine Drucksteigung des r. Bulbus eintritt wird die Iridektomie angeraten.

7. II. 1900. Atropin wird ausgesetzt und Kokain eingeträufelt. Patient bleibt weg.

3. IV. 1900. Kornea und Kammerwasser des r. A. etwas getrübt, Papille nur verschleiert sichtbar. Mit — 2,5 D S = etwa $\frac{1}{9}$, T = + 2. Gesichtsfeld stark verengt. Es wird daher am folgenden Tage auf dem r. A. die Iridektomie nach oben mit der Lanze vorgenommen. Es tritt eine Blutung in die vordere Kammer ein, die nach wenigen Tagen verschwindet.

17. IV. 1900. Während der Heilung tritt auf dem l. A. wieder ein Rezidiv mit Ciliarneuralgie auf. Th.: Salizylsaures Natron, Schmierkur.

3. VII. 1900. R. A.: Papille in der äußeren Hälfte ziemlich tief exkaviert. Vom Gesichtsfeld fehlt die innere Hälfte, die äußere hat für weiß und blau ziemlich normale Ausdehnung, für rot und grün ist das Farbenfeld verengt. Mit — 2,0 D komb. mit Zylinder — 3,0 D Achse vertikal ist S = fast $\frac{1}{2}$. L. A. injektionslos, — 3,0 D S = $\frac{1}{10}$.

Ende November 1901 bis Mitte Dezember war das rechte Auge wieder entzündet. Das Sehen war verschlechtert.

4. I. 02. Gegenwärtig beträgt die Sehschärfe mit dem Zylinderglas S = $\frac{1}{2}$.

10. I. 03. R. A. war wieder entzündet, ist gegenwärtig injektionslos, Kornea etwas getrübt, Papille weiß und tief exkaviert, T = + 1, S = Finger 3 m. L. A. injektionslos, S = $\frac{1}{4}$ mit — 3,0 D. Patient entzieht sich der weiteren Behandlung.

Fall 71. J.-N. 5874. Iritis gonorrhoica beiderseits bei einem 30jährigen Manne im April 1899. Er erwarb vor 4 Jahren Lues. Vor 9 Jahren litt er schon an Gonorrhoe

und linksseitiger Iritis. Seit einer Woche besteht Ausfluß, der viele Gonokokken enthält, außerdem Prostatitis und Arthritis gonorrhoica des rechten Schulter- und Kniegelenks; seit 3 Tagen ist das rechte und seit 2 Tagen das linke Auge entzündet. Trübung des Kammerwassers, einige hintere Synechien, links Pupillarexsudat. Th.: Atropin, warme Umschläge, Jodkalium, Heißluftbäder. Nach 6 Wochen ist die Ciliarinjektion fast verschwunden, ebenso das Exsudat. Patient braucht nur noch Jodkalium.

Fall 72. J.-N. 5714. Patientin ist 25 Jahre alt. Sie sieht sehr schwächlich und leidend aus. Seit etwa 5 Monaten ist das r. A. erkrankt. Sie hat schon eine Schmierkur durchgeführt und Hydrargyr. tannic. in Pillen gebraucht.

25. II. 99. R. A. zeigt leichte ciliare Injektion, auf der unteren Hälfte der Hornhauthinterfläche eine größere Zahl grauer Beschläge, auf der vorderen Linsenkapsel einige braune Pigmentreste früherer Synechien, Papille mit dem Augenspiegel nur sehr verschleiert zu erkennen, im Glaskörper einige fadenförmige Trübungen, welche eine Art Büschel bilden, das unten festsitzt. Die Ätiologie des Augenleidens ist unklar, vielleicht ist es tuberkulöser Natur. Die Untersuchung der Lungen ergibt keine Anhaltspunkte dafür. S = $\frac{1}{20}$.

Th.: Liquor ferri albuminati, später eine Zeitlang Laxantien.

23. III. 99. Patientin hat sich sichtlich erholt, der Appetit hat sich gehoben. Im Kammerfalz des r. A. hat sich eine graue etwa 1 mm hohe Masse gebildet. Sonst ist der Befund wie früher.

17. IV. 99. Die ciliare Injektion nimmt bald zu, bald läßt sie auf salizylsaures Natron nach; sonst status idem.

Th.: Jodkalium.

9. V. 99. Die Beschläge der Descemetschen Membran haben an Zahl abgenommen. Es bestehen einige kurze hintere Synechien. S = Finger 4 m.

19. VI. 99. R. A.: Die graue Masse im Kammerwinkel ist von Blutgefäßen durchzogen, sonst derselbe Befund.

28. VII. 99. R. A.: Im Gesichtsfeld nach unten ein großer peripherer Defekt, S = $\frac{1}{15}$, eine hintere Synechie.

3. X. 99. R. A.: Seit einigen Tagen ist eine Verschlimmerung eingetreten, die ciliare Injektion ist lebhafter, der untere Hornhautquadrant ist diffus grau getrübt, im Irisgewebe ist eine Anzahl Blutgefäße sichtbar. S = Finger 2 m. Auf der vorderen Linsenkapsel einige graue Beschläge.

19. II. 1900. Das Exsudat im Kammerwinkel ist kleiner geworden, die Beschläge der Descemetschen Membran sind verschwunden. S = Finger $\frac{1}{2}$ m.

28. IV. 1900. R. A.: Iridektomie mit der Lanze nach oben.

5. V. 1900. R. A.: Ciliare Injektion ist gering, Iriskolobom nach oben, die graue Masse im Kammerfalz ist mit etwas Blut bedeckt, Kammerwasser klar. Mit dem Spiegel sind Einzelheiten des Augengrundes nicht erkennbar. S = Finger 2 m.

11. VI. 1900. R. A. zeigt lebhafte ciliare Injektion, die allmählich noch zunimmt. Es treten heftige Schmerzen auf, die Sehschärfe sinkt bis auf S = Handbewegungen, T = n.

12. VII. 1900. Das bisher gesunde l. A. ist seit 8 Tagen erkrankt: Leichte ciliare Injektion, einige ganz feine Beschläge der Descemetschen Membran, Ciliarneuralgie, S = 1.

Da die linksseitige Iritis möglicherweise sympathischer Natur ist, das r. A. erblindet ist und sehr heftige Schmerzen verursacht, wird die Enukleation des rechten Bulbus angeraten, worauf die Patientin aus der Behandlung verschwindet.

Fall 73. J.-N. 11481. Die 28jährige Patientin litt vor ungefähr 7 Jahren an einer Entzündung beider Augen, die in 2 Wochen abheilte. Lues, Rheumatismus und Tuberkulose sind an ihr klinisch nicht festzustellen. Sie ist häufigen Temperaturschwankungen ausgesetzt. Seit 4 Monaten ist das r. A. wieder erkrankt.

31. X. 04. R. A. zeigt leichte Ciliarinjektion, 4 hintere Synechien, mit dem Augenspiegel sind Einzelheiten des Augengrundes nicht zu erkennen, sehr bedeutende Hemeralopie, S = $\frac{1}{10}$.

L. A.: Pigmentflecke auf der vorderen Linsenkapsel, S = 1.

Th.: Atropin, Salizyl, Schmierkur.

Innerhalb dreier Monate vollzieht sich allmählich die Heilung. Nach 40 Einreibungen ist Ende Dezember das r. A. fast injektionslos, einige Synechien bleiben.

26. I. 05. R. A.: Entzündung abgeheilt, einige Synechien, S = $\frac{2}{3}$.

15. VI. 05. R. A. seit 4 Tagen wieder entzündet. Mäßige Injektion, 5 hintere Synechien, Papille etwas verschleiert, mit + 1,0 D S = $\frac{1}{3}$.

Th.: Jodkali, Antipyrin.

In 2 Monaten Heilung. 3 Synechien, S = $\frac{2}{3}$.

29. VIII. 05. L. A. seit einer Woche erkrankt. Leichte Injektion, 2 Synechien, S = $\frac{2}{3}$.

Th.: Atropin, Aspirin.

Heilung ohne Synechien.

29. XII. 06. Patientin stellt sich nach 14 Monaten wieder vor. Beide Augen waren inzwischen oft entzündet. Beiderseits zahlreiche Präzipitate der Hornhauthinterfläche, zahlreiche hintere Synechien, Exsudat auf der vorderen Linsenkapsel. R. A. mit + 1,0 D S = $\frac{1}{3}$. L. A. S = $\frac{1}{10}$. Patientin stillt ein Kind und soll dieses absetzen.

Th.: Schmierkur.

6. II. 07. In 5 Wochen 20 Einreibungen von je 4,0 grauer Salbe. R. A. unten im Kammerwinkel ein graues Exsudat, T = n. Jedes Auge S = Finger 1 m.

Th.: Subkonjunktivale 2 % Kochsalzinjektionen, Jodkalium, Schwitzkur.

25. II. 07. Jedes Auge erhielt 4 Kochsalzinjektionen. Im Kammerwinkel und in der Pupille beiderseits ein graues Exsudat, zahlreiche Synechien.

R. A. S = Finger $1\frac{1}{2}$ m, l. A. S = Finger 2 m.

Die Beschläge der Descemetschen Membran schwinden auf dem l. A., rechts werden sie geringer.

3. IV. 07. Jodkaliverbrauch 100,0. Der Befund ist fast der gleiche. Patientin hat fast täglich geschwitzt. Die Sehschärfe hebt sich beiderseits langsam.

29. VII. 07. Patientin braucht Sajodin. Sie ist gravida im VI. Monat.

R. A. S = Finger 4 m, l. A. S = Finger 5 m.

Nach Verbrauch von 50,0 Sajodin ist das kleine graue Exsudat im Kammerwinkel links geschwunden, rechts besteht es noch. Beiderseits sind wieder reichliche Beschläge der Descemetschen Membran aufgetreten, in beiden Pupillen eine graue Membran. Sajodin soll weiter gebraucht werden.

13. II. 08. Ein Vierteljahr nach der Entbindung tritt eine Verschlimmerung des Leidens auf. die Injektion wird stärker, die Präzipitate nehmen zu.

Th.: Sajodin, Schwitzkur, Atropin.

Zuerst sinkt die Sehschärfe des l. A. und nach einigen Tagen die des r. A.

20. III. 08. Th.: Jodkali, Hydrarg. bijodat. rubr.

30. IV. 08. Noch wenig Besserung.

12. VI. 08. R. A. S = Finger 3 m, l. A. S = Finger 2 m. Tension beiderseits — 1. Der Befund bleibt in der Folgezeit im wesentlichen derselbe.

25. IX. 08. Th.: Pillen von Hydrarg. oxydulat. tannic. täglich 0,4 bis 0,1. Mundpflege. Beiderseits sind noch zahlreiche Präzipitate vorhanden; der Einblick mit dem Augenspiegel ist nicht möglich.

28. X. 08. R. A. S = $\frac{1}{7}$, l. A. S = fast $\frac{1}{5}$. Präzipitate kaum mehr zu erkennen.

30. X. 08. L. A. Iridektomie nach oben mit der Lanze. Nach 5 Tagen stößt sich die Patientin gegen das operierte Auge, so daß eine Blutung in die vordere Kammer erfolgt. Normale Heilung.

13. XI. 08. R. A. Iridektomie nach oben mit der Lanze. Dabei erfolgt eine Blutung in die vordere Kammer.

20. XI. 08. Beiderseits keine Beschläge der Descemetschen Membran, Iriskolobom schwarz, Pupille durch eine graue Membran verlegt, Glaskörper klar.

L. A. noch ein kleines Exsudat im Kammerfalz, + 1,0 D S = $\frac{1}{10}$. R. A. S = $\frac{1}{7}$.

17. IX. 09. Bis jetzt kein Rückfall. R. A. S = $\frac{1}{5}$, l. A. S = $\frac{1}{7}$. Exsudat im linken Kammerwinkel verschwunden.

Fall 74. J.-N. 9381. Der Patient ist 11 Jahre alt. Er leidet an Skrophulose. Am Unterkieferwinkel beiderseits zahlreiche geschwollene Lymphdrüsen. Er wurde im April wegen eines Ohrenpolypen operiert. Gegenwärtig besteht Ausfluß aus beiden Ohren.

10. XI. 02. L. A. ist seit drei Tagen krank. Ciliare Injektion sehr lebhaft, in der unteren Hornhauthälfte etwa 10 feine graue Beschläge der Descemetschen Membran; Augengrund deutlich sichtbar, S = $\frac{2}{3}$. Synechien sind nicht vorhanden.

Th.: Salizylsaures Natron.

Die Entzündung heilt in etwa 4 Wochen ab.

23. XII. 02. L. A. ist durchaus normal, S = 1. Patient zeigt sich später nochmals. Beide Augen sind gesund.

Fall 75. J.-N. 9155. Der Patient ist 45 Jahre alt. Vor 25 Jahren litt er an einem ulcus molle und an Drüsenabszessen. Vor 19 Jahren erkrankte er an linksseitiger Iritis, die bald abheilte.

30. VII. 02. L. A. zeigt mäßig starke ciliare Injektion, einige hintere Synechien, Augengrund ist deutlich sichtbar, Sehschärfe: Mit — 1,0 D S = $\frac{2}{3}$. R. A. normal, S = $\frac{5}{5}$.

Th.: Atropin, salizylsaures Natron.

5. IX. 02. L. A. ist noch ganz leicht injiziert, 2 Synechien, S = 1.

4. X. 02. L. A. ist etwas stärker gerötet. Patient braucht wieder Salizyl. Nach 3 Tagen ist die Injektion verschwunden.

3. III. 03. R. A. zeigt leichte ciliare Injektion, unten außen eine fadenförmige Synechie, Augengrund deutlich sichtbar. — 1,0 D S = 1. L. A. S = 1.

16. III. 03. R. A. Nach vorübergehender Besserung ist die Injektion wieder stärker geworden. Zwei frische Synechien sind nach 2 Tagen wieder gelöst, es bleibt nur noch die alte fadenförmige Synechie bestehen. Der Patient braucht Jodkali, das im Mai nach Verbrauch von 100,0 ausgesetzt wird. Die Erkrankung des r. A. zieht sich bis zum September hin. Die ciliare Injektion ist bald stärker bald schwächer. Ciliarneuralgie tritt nur einmal im Juni auf. Die frischen Synechien, die sich wiederholt bilden, schwinden stets bald wieder. Die Therapie besteht, abgesehen von Atropininstillationen, in Darreichung von salizylsaurem Natron, später wieder Jodkali. Von Mitte Juni an werden Kalomelpillen gegeben und gegen Ende Juni wird eine Schmierkur eingeleitet, die Kalomelpillen werden dabei ausgesetzt. Nach 42 Einreibungen wird die Schmierkur abgebrochen.

3. IX. 02. R. A. injektionslos, eine alte fadenförmige Synechie. S = 1.

L. A. injektionslos, einige alte hintere Synechien. S = 1.

Fall 76. J.-N. 11080. Die Patientin ist 52 Jahre alt. Vor 2 Jahren litt sie an Haarausfall und hatte zuweilen eine Blase am Gaumen (Plaques muqueuses?).

4. VI. 04. R. A.: Ciliare Injektion, 2 Synechien.

Th.: Atropin, Aspirin, später Jodkalium.

Die Synechien lösen sich bald und die Injektion verschwindet fast ganz. Am 15. VI. wird Atropin ausgesetzt.

20. VI. 04. R. A.: Es ist wieder geringe ciliare Injektion aufgetreten, die in einigen Tagen wieder zurückgeht. Im Juli 04 flackert die Entzündung des r. A. noch zweimal auf, sobald Atropin einige Tage ausgesetzt wird. Jodkali wird nach Verbrauch von 50,0 nicht mehr gegeben. Eine Zeitlang braucht Patientin salizylsaures Natron.

13. IX. 04. R. A.: Entzündung abgelaufen, Synechien gelöst. Patientin kommt am 4. III. 05 wieder. Die Augen waren bisher gesund.

Fall 77. J.-N. 5471. Iridocyclitis serosa recidiva bei einer 55jährigen Frau im Dezember 1898. Ätiologie unklar. Ciliarinjektion mäßig, einige graue Präzipitate. S = Finger 2 m. Th.: Atropin, warme Umschläge, salizylsaures Natron. In der Linse einige Trübungen. Nach 5 Wochen ist die Entzündung geheilt, mehrere breite Synechien bleiben bestehen. S = $\frac{1}{3}$ mit + 2,5 D. Die Präzipitate sind verschwunden.

Fall 78. J.-N. 1377. Iritis serosa recidiva links bei einem 30jährigen Manne im Januar 1894. Ätiologie unklar. Es bestehen einige Synechien und Präzipitate. Th.: Salizylsaures Natron. Nach kurzer Zeit Heilung ohne Synechien, S = 1.

Im Juni 1896 leichte Iridocyclitis plastica rechts, Trübung des Kammerwassers, graues Exsudat in der vorderen Kammer, 2 Synechien. Th.: Kalomelpillen, Atropin. Nach 3 Wochen Heilung mit einer Synechie, S = 1.

Fall 79. J.-N. 1642. Iritis plastica recidiva rechts bei einem 56jährigen Manne im November 1894. Ätiologie unklar. Vor 15 Jahren Iritis links, daher mehrere Synechien, vor 3 Jahren Iritis rechts. Gegenwärtig lebhafte Ciliarinjektion, zirkuläre hintere Synechie, S = Finger 2 m. Th.: Atropin, salizylsaures Natron. Nach einer Woche Pupillarexsudat und Hypopyon. Th.: Kalomelpillen.

15. X. 94. Nach 4 Wochen Heilung mit Pupillarmembran und zirkulärer Synechie. S = etwa $\frac{1}{12}$, T = n.

10. III. 95. Rechts Iridektomie nach oben mit der Lanze. Guter Erfolg. Nach 6 Wochen mit — 1,5 D S = $\frac{1}{4}$. Keine Rückfälle mehr.

Fall 80. J.-N. 1563. Iritis recidiva links bei einem 20jährigen Manne im Juli 1894. Vorher 6 Anfälle bald rechts, bald links. Th.: Atropin, Kalomelpillen. Im März 1895 beiderseits je einen Rückfall. Nach 4 Monaten jedes Auge mit + 1,5 D S = fast 1. Ätiologie unklar.

Fall 81. J.-N. 6476. Iritis plastica links bei einer 66jährigen Patientin, welche an einem schweren Herzfehler leidet. Im Juni 1901 links Ciliarinjektion, einige hintere Synechien, mit — 3,0 D S = $\frac{1}{5}$. Th.: Atropin, salizylsaures Natron. Bis zum September wechseln Besserung und Verschlimmerung mehrmals. Patientin brauchte Jodnatrium. Im September wieder eine Verschlimmerung, nachdem die Patientin zu Hause körperliche Arbeit verrichten mußte. In der Pupille tritt eine zarte Membran auf, die bald wieder verschwindet. Im Oktober kommt abermals eine Verschlimmerung. Darauf baldige Heilung ohne Synechien. — 2,0 D S = fast $\frac{2}{3}$. Ätiologie unklar.

Fall 82. J.-N. 8722. Iritis plastica recidiva rechts bei einer 20jährigen Patientin im März 1902. Salizyl und Kalomel wurde schon gebraucht. In der Pupille eine graue Membran,

mehrere Synechien. — 2,0 D S = $\frac{1}{3}$. Ätiologie unklar. Wie der vorbehandelnde Arzt mitteilt, traten noch 2 Rückfälle, der letzte nach 6 Jahren, ein.

Fall 83. J.-N. 8440. Iritis plastica links bei einer 20jährigen Patientin im November 1901. Ätiologie unklar. In der vorderen Kammer ein gelatinöses Exsudat, unten ein kleines Hyphaema, S = Handbewegungen. Th.: Atropin, Kokain, warme Umschläge. Nach 3 Tagen Exsudat verschwunden. Th.: Jodkali. S = $\frac{1}{10}$. Heilung in etwa 3 Wochen mit fast zirkulärer hinterer Synechie und Pupillarmembran. + 1,5 D S = 1. Iridektomie vorgeschlagen.

Fall 84. J.-N. 11867. Patient ist 18 Jahre alt. Anzeichen von Lues, Tuberkulose sind klinisch nicht festzustellen. er hat auch nie an rheumatischen Beschwerden gelitten. Im Anfang Januar 1905 Influenza, mehrere Tage Fieber. Mitte Februar Rückfall der Influenza. Nach 10 Tagen erkrankte das r. A.

1. III. 05. R. A. heftige Ciliarneuralgie, sehr starke Rötung und ödematöse Schwellung der Augapfelbindehaut, Trübung des Kammerwassers. Mit dem Augenspiegel ist nur rotes Licht zu erzielen.

Th.: Atropin, warme Umschläge, Salizyl.

2. III. 05. Schmerzen verschwunden, in der vorderen Kammer ein gelatinöses Exsudat, das in wenigen Tagen verschwindet, auch die Synechien verschwinden.

13. III. 05. R. A. fast injektionslos, Atropin wird ausgesetzt. S = $\frac{1}{2}$.

20. III. 05. R. A. vollständig geheilt, S = 1.

Fall 85. J.-N. 12940. Der 65jährige Patient leidet seit mehr als 10 Jahren an Diabetes mellitus. Vor 2 Wochen 4% Zucker. Das r. A. ist von Kindheit an schwachsichtig.

14. II. 06. R. A. seit 6 Tagen krank. Heftige Ciliarneuralgie, lebhafte Ciliarinjektion, innen leichte Chemosis, Pupille eng, 2 Synechien, Medien klar.

Th.: Atropin, warme Umschläge, salizylsaures Natron. Nach 2 Tagen ist die Injektion geringer, die Hornhaut in ihrer unteren Hälfte diffus grau getrübt.

19. II. 06. R. A.: Ein in der Pupille sich zeigendes graues Exsudat ist nach 2 Tagen wieder verschwunden. Salizyl kann nicht entbehrt werden, weil ohne dieses die Schmerzen an Heftigkeit zunehmen.

7. III. 06. R. A. ist injektionslos, Pupille queroval infolge einiger hinterer Synechien. S = Finger $1\frac{1}{2}$ m. L. A. zeigt an der Macula einige weiße Herde, an der Peripherie des Augengrundes punktförmige Blutungen. Mit — 1,0 D S = $\frac{1}{4}$. Im Gesichtsfeld ein zentraler Farbendefekt.

30. IV. 06. R. A. mit — 6,0 D S = $\frac{1}{5}$.

27. V. 07. L. A. ist seit einigen Tagen schmerzhaft. Das Sehvermögen ist stark beeinträchtigt. S = Finger $\frac{1}{2}$ m. Conjunctiva bulbi stark gerötet und geschwollen, Einblick mit dem Augenspiegel nicht möglich.

R. A.: S = Finger 2 m, Einblick mit dem Augenspiegel nicht möglich. Th.: Atropin, warme Umschläge, Aspirin.

5. VI. 07. L. A.: Injektion geringer, Sehnerv sichtbar, S = Finger 4 m.

29. VII. 07. R. A.: Papille nicht sichtbar, S = Finger 1 m.

L. A.: Papille sichtbar, in ihrer Nähe einige weiße Herde und Blutungen. S = Finger 3 m.

Beide Augen sind reizlos. Urin 1,4 % Zucker.

Der Übersichtlichkeit halber sind die eben geschilderten Erkrankungen in der folgenden Tabelle nach den für die Beurteilung ihrer Schwere wichtigsten Momenten zusammengestellt.

Von diesen 85 Patienten ist bei 81 das Lebensalter, in welchem die Entzündung zuerst auftrat, angegeben. Danach erkrankten in den ersten 19 Lebensjahren 8, im dritten Dezennium 16, im vierten 23, im fünften 17, im sechsten 11 und vom 60. Lebensjahre an aufwärts 6. Mithin kommen in der Zeit vom 20. bis 59. Lebensjahre die meisten Erkrankungen des vorderen Uvealabschnittes vor, und zwar steht das vierte Dezennium obenan.

Auf dem besseren Auge behielten von 85 Patienten

28 eine Sehschärfe von 1,
34 „ „ „ $\frac{1}{2}$ bis fast 1,
4 „ „ „ $\frac{1}{4}$ „ $\frac{1}{2}$,
und 3 „ „ „ $\frac{1}{10}$ „ $\frac{1}{4}$.

Unter $\frac{1}{10}$ blieb sie bei keinem; einmal kam beiderseits Amaurose vor. In 15 Fällen ist die Sehschärfe, welche

(Fortsetzung des Textes auf S. 66.)

Lfd. No.	J.-No.	Diagnose		Ätiologie	Alter	Jahreszeit	Bemerkungen	Dauer	Sehschärfe zu Beginn	Sehschärfe am Schlu
1.	9246	Iridocyclitis plastica	r.	Rheumat.	41	Sept. 02	hintere Synechien	4 Woch.	1/3	− 1,5 S f.
2.	9886	Iritis plastica	r.	Rheumat.	68	April 03	hintere Synechien		1/3	2/3
3.	10078	Iritis plastica	l.	Rheumat.	49	1900	Pupillarexsudat			Amaurose
			r.							Amaurose
4.	10750	Iritis serosa	r.	Rheumat.	42	Febr. 04			− 2,0 D S = 1/3	+ 1,0 S f
			l.		44	März 06			S = f. 1/2	+ 1,0 S f
5.	11045	Iritis plastica	l.	Rheumat.	41	Mai 04	Hyphaema	2 Mon.	− 1,0 D S = 1/3	− 1,5 S f.
6.	11125	Iritis serosa	l.	Rheumat.	35	Dez. 03				1/2
7.	12034	Iritis plastica	l.	Rheumat.	43	1904				
8.	12757	Iritis plastica	r.	Rheumat.	58	Dez. 05	hintere Synechien, Hyphaema	4 Woch.	+ 1,0 D S = 1/4	1/3
9.	12017	Iritis plastica	r.	Rheumat.						
			l.							
10.	12866	Cyclitis	l.	Rheumat.	26	Januar 06		3 Woch.		− 1,0 S
11.	14415	Iritis plastica	l.	Rheumat.	53	Juni 07	hintere Synechien	3 Woch.	− 4,0 D S = 1/7	− 4,0 S
12.	9028	Iritis plastica	r.	Rheumat.	48	Frühj. 02				

Ausgang	Rückfälle	Alter	Jahreszeit	Bemerkungen	Dauer	Sehschärfe zu Beginn	Sehschärfe am Schluß	Endausgang
breite Synechie								
hintere Synechien								
1902 Iridektomie beiderseits	rechts	52	Juni 03			Amaurose T — 2		Pupillarmembran, beiderseits Kolobom verlegt, linke Linse getrübt
	links Iritis serosa	41	Nov. 04		4 Woch.			
	links Iritis plastica	42	Sept. 05	Synechien, Pupillarexsudat, Hyphaema	Nach 6 Woch. bleibt Pat. weg		— 2,0 D S = f. 1/2	
	links	35	Juni 04	hintere Synechien				eine Synechie
	links	36	August 05	Glaskörpertrübungen		1/5		hint. Synechien entzieht sich der Behandlung
	links	44	Mai 05		5 Tage	— 1,0 D S = 2/3		
	links	45	März 06		14 Tage		— 1.0 D S = 1	
	links	46	Sept. 07		8 Tage			
zahlr. hint. Synechien								
beiderseits	links	56	Mai 05	1 Synechie	6 Tage	— 1,0 D S 1/2		keine Synechien
ifters Iritis	links	57	Febr. 06	1 Synechie	kurze Zeit			
	links		August 06				S = 1/2	
	rechts	58	Febr. 07			S = 1/2	+ 1,0 D S = 1/2	
keine Synechien	links	53	Juli 07	hintere Synechien	3 Woch.		— 4,0 D S = 2/3	keine Synechien
	rechts 2×	48	Frühj. 02		kurze Zeit			
	rechts	51	Mai 05	Chorioiditis m. Glaskörpertrübungen, Myopie			— 12,0 D S = 1/7	

Lfd. No.	J.-No.	Diagnose		Ätiologie	Alter	Jahreszeit	Bemerkungen	Dauer	Sehschärfe zu Beginn	Sehschärfe am Schluß
13.	8097	Iritis plastica	r.	Rheumat.	35	1894				S . 1
14.	7502	Iritis plastica	l.	Rheumat.	40	Oktob. 00		4 Woch.	+1,0 D S = 1/2 Fing. 2 m	+2,0 L S = f. 2/ +2,0 D S = f. 2/
			r.							
15.	7863	Iritis plastica	l.	Rheumat.	44	April 01		4 Woch.	1/7	−1,0 D S . f.
			r.			Febr. 02	Exsudat, hintere Synechien	3 Woch.		S = f.
16.	7185	Iritis plastica	r.	Rheumat.	36	1896			+2,0 D S = 1/7	
			l.			1897			S = 1/3	
17.	6798	Iridocyclitis plastica	l.	Rheumat.	51	Febr. 00	zirkuläre Synechie	2 Mon.	1/20	−1,0 D S. =
			r.	Vor 14 Tagen Influenza-anfall	56	März 05		6 Mon.		S = 2/
18.	14945	Iridocyclitis plastica	r	Rheumat.	59					
			l.		60		hintere Synechien	2 Woch.		fast 1
19.	2873	Iritis serosa	r.	Rheumat.	57	April 96		4 Woch.		−1,0 D S = 2/
			l.			Juli 96				
20.	1654	Iritis plastica	r.	Rheumat.	35	Sept. 93	hint. Synechie, Glaskörpertrübungen, Chorioiditis	3 Woch.	+1,0 D S = 1/4	3/10

ausgang	Rückfälle	Alter	Jahreszeit	Bemerkungen	Dauer	Sehschärfe zu Beginn	Sehschärfe am Schluß	Endausgang
	rechts	42	April 03	hintere Synechien	3 Woch.	1	1	keine Synechien
viele ynechien eiderseits	links	43	Sept. 03		4 Woch.		l. +2,0 D S = 1/2 r. +1,0 D S = f. 1	
hintere ynechien hintere ynechien								
Pupillar-membran	links	37	1897				l. 1/3	Pupillarmembran, hintere Synechien, Iridektomie beiderseits
hintere ynechien							r. S. = Lichtschein	r. Linsentrübung
	links	42	Mai 02				+3,0 D S = 1/5	l. Glaskörpertrübungen
hintere ynechien	links	51	Sept. 00	Seclusio pupillae, Drucksteigerung	3 Mon.			l. Iridektomie
mehrere ynechien	links		Febr. 01		4 bis 5 Woch.	Fing. 2 m	−1,0 D S = 1/4	
	links		Sept. 01	Linsentrübung	2 Mon.			
	links		Nov. 01		3 Woch.			
	links		Nov. 02				Fing. 1 1/2 m	
	links		August 04		kurze Zeit	Fing. 1 1/2 m		
	rechts		Nov. 05		4 Woch.			
	rechts		Febr. 06				+2,0 D S = 2/3	
	rechts	60	Nov. 07	Pupillarmembran, hintere Synechien	4 Woch.	Fing. 2 1/2 m	S = f. 1/3	hint. Synechien, Pupillarmembran
keine ynechien	links oft		Jan.-Juni 1908		wenige Tage		+1,0 D S = 2/3	
	links		Nov. 08					hint. Synechien
	rechts		Febr. 09			Fing. 1 m	Fing. 2 m	
	links oft		Februar-Sept. 09				+1,5 D S = 1/3	
ige hintere ynechien	rechts	57	Juli 96					
	links	61	Mai 00	Synechie				keine Synechie
laskörper-rübungen								

Lfd. No.	J.-No.	Diagnose		Ätiologie	Alter	Jahreszeit	Bemerkungen	Dauer	Sehschärfe zu Beginn	Sehschärfe am Schluß
21.	2076	Iridocyclitis plastica	l.	Rheumat.	33					
22.	4623	Iritis serosa	l.	?	45	Februar	Chorioiditis	5 Woch.	$^2/_3$	
23.	8107	Iritis plastica	r.	Lues	58	Mai 01	hintere Synechien	8 Woch.	$^1/_4$	$^2/_3$
24.	7490	Iritis plastica	l.	?	39					
25.	1154	Iritis serosa	r.	Lues?	35	Juni 93	Synechien	5 Woch.		$^1/_2$
26.	12645	Iritis plastica	r.	Lues	37	Dez. 05	hint. Synechien, links Chorioiditis specifica			1
27.	8848	Iritis plastica	l.	Lues	48	April 02	hintere Synechien	4 Woch.	$-1{,}0$ D S = $^1/_5$	1
			r.		52	Nov. 06	ringförmige Synechie, gelatinöses Exsudat	6 Woch.	$^1/_4$ später $^1/_7$	1
28.	8288	Iritis plastica	l.	Lues	18	Dez. 00				
			r.							
29.	7358	Iritis plastica	l.	Lues	26	1879				
30.	7336	Iridocyclitis serosa	l.	?	68	August 00		3 Mon.	Fing. 4 m	$+2{,}0$ D S = $^2/_3$
31.	7487	Iritis serosa	l.	Lues	30	Oktob. 00	hintere Synechien	2 Mon.	$^1/_4$	1
32.	6791	Iritis plastica	r.	Lues	40	Febr. 00	hintere Synechien	4 Woch.		$-10{,}0$ D S = f. l.
33.	6516	Iritis plastica	r.	Lues	50	Nov. 99	Exsudat in Kammer und Pupille, hint. Synechien	3 Woch.	$-1{,}0$ D S = $^1/_2$	

Ausgang	Rückfälle	Alter	Jahreszeit	Bemerkungen	Dauer	Sehschärfe zu Beginn	Sehschärfe am Schluß	Endausgang
	links	35	Juni 95	hintere Synechien		$-1{,}5$ D S = $^3/_5$		
	links	41	Mai 01	Pupillarmembran, hintere Synechien			$^1/_2$	
keine Synechien								
	links	43	Dez. 98					
	links	45	Nov. 00	hintere Synechien	8 bis 14 Tage	$-1{,}0$ D S = $^2/_3$		hint. Synechien
ine Synechie								
keine Synechien								
keine Synechien	links	51	Febr. 05	hintere Synechien	4 Woch.	1	1	keine Synechien
keine Synechien								
	links	18	Oktob. 01	hintere Synechien	7 Mon.	$^1/_5$	$^2/_3$	hint. Synechien, Pupillarmembran
	rechts	20	März 03			Fing. 4 m		
	rechts	21	Febr. 04			$-3{,}0$ D S Fing. 3 m	$^1/_7$	
mehrere Rückfälle beiderseits	links	47	Sept. 00	Hyphaema, hint. Synech., Glaskörpertrübungen	4 Woch.	Fing. $^1/_2$ m	$^2/_3$	noch mehrere Rückfälle beiderseits
	links	55	August 08				$-4{,}0$ D S = $^1/_2$	Cataracta brunescens beiderseits, r. Linsentrübung $-10{,}0$ D S = $^1/_{10}$
keine Synechien								
keine Synechien	rechts	41	Mai 01	gelatinöses Exsudat, hint. Synechien	4 Woch.		$-10{,}0$ D S = $^1/_2$	
	rechts	43	März 03		2 Woch.		$-11{,}0$ D S = $^2/_3$	
keine Synechien	rechts	50	Dez. 99	Pupillarexsudat, hint. Synechien	4 Mon.	Fing. 4 m	S = f. $^1/_2$	Pupillarmembran, hint. Synechien

Lfd. No.	J.-No.	Diagnose		Ätiologie	Alter	Jahreszeit	Bemerkungen	Dauer	Sehschärfe zu Beginn	Sehschärfe am Schluß
34.	5150	Iritis serosa	r.	Lues	42	Juli 98	Pupillarexsudat, hint. Synechien			$^1/_3$
			l.				viele Synechien			$^1/_7$
35.	3931	Iritis serosa	l.	Lues	30	Mai 97	hintere Synechien	17 Tage		$-1{,}0$ D S $-$ f.
36.	2157	Iritis plastica	l.	Lues	?	Juni 95	hintere Synechien, Pupillarexsudat	3 Woch.		$-1{,}0$ D S $= {}^2/_3$
37.	7685	Iritis simplex	l.	Lues	35	Januar 01		3 Woch.	$-4{,}0$ D S $= {}^1/_2$	$-1{,}0$ D S $= {}^2/_3$
38.	9666	Iritis serosa	l.	Lues	39	Febr. 03	hintere Synechien	6 Mon.	$^1/_2$	$^2/_3$
39.	9654	Iritis serosa	r.	Lues	28	Januar 03	hintere Synechien	2 Mon.	$^1/_7$	1
40.	9411	Iritis simplex	l.	?	28	1879				
		Iridocyclitis plastica	r.		50	Oktob. 02	Pupillarexsudat, hint. Synechien	2 Mon.	$^1/_{30}$	$^1/_{12}$
41.	5466	Iritis plastica	l.	Lues	32					
42.	5332	Iritis plastica	l.	?	53	Mai 98				
			r.							
43.	5157	Iritis simplex	l.	Rheumat.?	35	Juni 98				
44.	5670	Iritis serosa	l.	Lues	35	Febr. 99		3 Woch.	$^2/_3$	$^2/_3$
45	14724	Iritis plastica	l.	?	39	Oktob. 07	hintere Synechien	7 Tage	$^1/_3$	fast $^1/_2$
46.	12124	Iritis plastica	l.	Lues	25	Juni 05	hintere Synechien		$-1{,}0$ D S $=$ f. $^2/_3$	
47.	73	Cyclitis	r.	?	51	Oktob. 89				
48.	10132	Iridocyclitis serosa	l.	?	2	Juli 03	fast zirkuläre hint. Synechie	3 Mon.	Papille nicht sichtbar	Medien klar
			r.			Febr. 04		5 Mon.		

ausgang	Rückfälle	Alter	Jahreszeit	Bemerkungen	Dauer	Sehschärfe zu Beginn	Sehschärfe am Schluß	Endausgang
Pupillarmembran, dektomie, Mai 1900	links	44	Januar 00					
	beiderseits öfters							Pat. entzieht sich der weiteren Behandlung
keine Synechie								
päter teilweise Sehnervenatrophie								
keine Synechien								
keine Synechien	rechts	28	Mai 03	eine hintere Synechie	1 Woch.		1	eine hintere Synechie
hintere Synechien	links mehrmals						$-14{,}0$ D $S = 1/5$	
	links	37	Dez. 98	Hyphaema, hint. Synechien	2 Woch.		$-8{,}0$ D $S = 1/2$	hint. Synechien
	links	53	Oktob. 98				$+1{,}0$ D $S =$ f. 1	
	rechts	54	Febr. 99		2 bis 3 Woch.		$+1{,}0$ D $S =$ f. 1	hint. Synechien
	links	35	August 98		4 Woch.		$2/3$	keine Synechien
keine Synechien								
eite hintere Synechie								
ne Synechie	links	26	1906					
	rechts	58	März 96		3 Woch.			
	rechts	65	Mai 03		kurze Zeit			
hintere Synechien	links	3	Febr. 04		5 Mon.			zarte Hornhauttrübung, zahlreiche Synechien

Lfd. No.	J.-No.	Diagnose		Ätiologie	Alter	Jahres-zeit	Be-merkungen	Dauer	Sehschärfe zu Beginn	Sehschärfe am Schluß
49.	10260	Iritis plastica	l.	?	31	Sept. 03	einige Synechien	4 Woch.	$-1{,}0$ D S = $^1/_3$	$-1{,}0$ D S = f. 1
50.	3149	Iritis plastica	r.	?	23					
51.	3389	Iritis plastica	l.	?	64	Sept. 96	2 hintere Synechien	4 Mon.	$+2{,}5$ D S. = f. $^1/_2$	$^1/_2$
52.	3784	Iritis plastica	r.	Tuberkul.?	18	Januar 97	weißeKnötchen im Kammer-winkel, Luxatio lentis, Linsen-trübungen, Chorioiditis	1 Mon.	Fing. $^1/_2$ m	Fing. 2 m
53.	5785	Iritis serosa	r.	?	20	Dez. 89	5 hintere Synechien	6 Mon.	$^2/_3$	fast 1
54.	4073	Iritis plastica	l.	?	63	1889	hintere Synechien			
			r.							
55.	7384	Iritis plastica	r.	?	42	Sept. 00	hintere Synechien	14 Tage	$^1/_2$	fast 1
56.	6911	Cyclitis	l.	?	35	März 00	vorher Iritis	3 Woch.	$-1{,}0$ D S = $^2/_3$	$^2/_3$
57.	6838	Cyclitis plastica	r.	?	53	März 00		3 bis 4 Woch		$-6{,}0$ D S = f. ^{2}
58.	5846	Iritis simplex	r.	?	34	Januar 00		2 Woch.		
59.	10226	Iritis plastica	r.	Lues?	48	1901				
60.	8961	Iritis plastica	l.	?	19	April 02	hintere Synechien	7 Woch.	$^1/_4$	$-1{,}0$ D S = ^{3}
61.	8888	Iritis plastica	l.	?	5 Mon.	Mai 02	hintere Synechien	1 Jahr		
62.	2461	Iridocyclitis serosa	l.	?	20	Nov. 95	Episcleritis	2 Mon.	Fing. 3 m	$-4{,}0$ D S = f.
			r.			August 98	breite Synechie	9 Mon.	$-2{,}5$ D S = f. $1/2$	$-2{,}0$ D S = f.

Ausgang	Rückfälle	Alter	Jahreszeit	Bemerkungen	Dauer	Sehschärfe zu Beginn	Sehschärfe am Schluß	Endausgang
3 hintere Synechien								
	rechts	25	Juni 96	5 Synechien	6 Woch.	$-1{,}25$ D S = $^1/_2$		eine hintere Synechie
ine hintere Synechie								
Injektion esteht noch etwas								
5 hintere Synechien								
Synechien beiderseits	1889-1892 mehrere							
	rechts	71	Juli 97		3 Woch.	$-1{,}0$ D S = $^1/_2$	$-3{,}0$ D S = $^1/_4$	alte hintere Synechien
	rechts	73	März 99		10 Tage	Fing. 5 m	$-2{,}0$ D S = $^1/_{10}$	
	links		Juni 99	Pupillar-exsudat	7 Woch.		$-2{,}0$ D S = $^1/_{10}$	alte hintere Synechien, Pupillarmembran
	rechts		Januar 00					
	links		April 00				$^1/_{10}$	
	rechts		Sept. 02				$-5{,}0$ D S = $^1/_4$	
	rechts	50	Juli 03	hintere Synechien	2 bis 3 Woch.	$^2/_3$	$-1{,}0$ D S = $^1/_2$	hint. Synechien
keine Synechien								
totale hintere Synechie, totale Linsentrübung, Extraktion der Linse, Iridektomie								
keine Synechie	rechts	24	Dez. 99	Pupillar-exsudat, hint. Synechien, Glaskörpertrübungen, Drucksteigerung	6 Mon.	S Handbewegungen	$-3{,}0$ D S = $^1/_2$	eine Synechie
keine Synechie							1908: $-3{,}5$ D S = f. 1	
	links	26	August 01	Pupillar-exsudat	8 Mon.	Lichtschein	Amaurose	Iridektomie links Enukleation links Oktober 07

Lfd. No.	J.-No.	Diagnose		Ätiologie	Alter	Jahreszeit	Bemerkungen	Dauer	Sehschärfe zu Beginn	Sehschärfe am Schluß
63.	1714	Iritis simplex	l.	?	41	Nov. 94		4 Woch.		$-7{,}0$ D S = $^2/_5$
64.	1727	Iridocyclitis plastica	l.	?	30	Dez. 94	eine hintere Synechie	4 bis 5 Woch.		
65.	1950	Iridocyclitis plastica	l.	?	21	April 94	graues Exsudat, eine Synechie	5 Woch.		$^2/_3$
66.	2865	Iritis plastica	r.	Gonorrhoe	43	Febr. 96	hintere Synechien		$^1/_2$	
			l.				hintere Synechien		$^1/_2$	
67.	12904	Iritis plastica	l.	Gonorrhoe	31	Febr. 06	Pupillarexsudat, hint. Synechien	4 Woch.	Fing. 3 m	$-3{,}0$ D S = $^2/_3$
68.	9130	Iridocyclitis plastica	l.	Gonorrhoe	30	Juli 02	hintere Synechien	3 bis 4 Mon.	Fing. 2 m	$-8{,}0$ D S = $^1/_2$
69.	8850	Iridocyclitis serosa	l.	?	30	August 02	hintere Synechien	2 Mon.	Fing. 4 m	$-1{,}5$ D S = $^2/_3$
70.	1722	Iridocyclitis plastica	r.	Gonorrhoe	20	April 94				
			l.			Febr. 95	Hypopyon, Pupillarexsudat	3 Mon.	Fing. 3 m	
71.	5874	Iritis plastica	l.	Gonorrhoe	21					
			r.		30	April 99	hintere Synechien, Pupillarexsudat	6 bis 7 Woch.		
72.	5714	Iritis serosa	r.	Tuberkul.?	25	Febr. 99	Glaskörpertrübung, Exsudat, Gesichtsfelddefekt, Hornhauttrübung		$^1/_{20}$	Handbewegungen
			l.	sympath.?	26	Juli 00			1	

Ausgang	Rückfälle	Alter	Jahreszeit	Bemerkungen	Dauer	Sehschärfe zu Beginn	Sehschärfe am Schluß	Endausgang
keine Synechie								
Iridektomie Juli 96	rechts	43	Sept. 96	graue Knötchen in der Iris				
Iridektomie Juli 96	links	43	Sept. 96	graue Knötchen in der Iris				
hintere Synechien								
keine Synechien								
	rechts	20	Dez. 94	5 hintere Synechien	2 Woch.		$-2{,}0$ D S $= 2/5$	keine Synechien
	links	23	April 97		6 bis 7 Woch.	Fing. 4 m	$-1{,}0$ D S $= 1/7$	hint. Synechien
	rechts	23	April 97		6 Woch.	$-2{,}0$ D S $= 1/4$	$-1{,}0$ D S $= 1/3$	hint. Synechien
	rechts		Januar 98		3 Woch.		$-1{,}0$ D S $= 2/3$	
	links		Januar 98		3 Woch.		Fing. 4 m	Pupillarmembran Juni 08, links Iridektomie S $= 1/7$ mit $-2{,}0$ D
	rechts	25	Nov. 99			$-2{,}5$ D S $= 1/3$		April 00. Iridektomie rechts. Defekt der inneren Gesichtsfeldhälfte
	links	26	April 00				$-3{,}0$ D S $= 1/10$	
	rechts		Nov. 01		3 Woch.		$1/2$	
	rechts	28	Dez. 02				r. S = Fing. 3 m l. $-3{,}0$ D S $= 1/4$	entzieht sich der weiteren Behandlung
	links	30	April 99		5 bis 7 Woch.			
Iridektomie April 1900 Enucleation angeraten								

Lfd. No.	J.-No.	Diagnose		Ätiologie	Alter	Jahreszeit	Bemerkungen	Dauer	Sehschärfe zu Beginn	Sehschärfe am Schluß
73.	11481	Iridocyclitis serosa	l.	Rheumat.?	21	1897				
			r.							
74.	9381	Iridocyclitis serosa	l.	Skrophul.	11	Oktob. 02		4 Woch.	$^2/_3$	1
75.	9155	Iritis plastica	l.	?	26	1883	baldige Heilung			
76.	11080	Iritis plastica	r.	Lues?	52	Juni 04	hintere Synechien	3 Mon.		$+3{,}5$ D S $^1/_2$
77.	5471	Iridocyclitis serosa	l.	?	vor einigen Jahren					
78.	1377	Iritis serosa	l.	?	28	Oktob. 92				
		Iridocyclitis plastica	r.		30	Juni 96	Exsudat in der vord. Kammer, hint. Synechien	3 Woch.		1
79.	1642	Iritis plastica	l.	?	41	1879				$^3/_{10}$
			r.		53	1891				
80.	1563	Iritis simplex	l.	?	?					
			r.							
81.	6476	Iritis plastica	l.	?	66	Juni 01	hintere Synechien, Vitium cordis	4 Mon.	$-3{,}0$ D S $= ^1/_5$	$-2{,}0$ D S $^2/_5$
82.	8722	Iritis plastica	r.	?	17	1899				
83.	8440	Iritis plastica	l.	?	20	Nov. 01	gelatinöses Exsudat, Hyphaema	3 Woch.	Handbewegungen	$+1{,}5$ S 1
84.	11867	Iridocyclitis plastica	r.	Influenza	18	März 05	Synechien, gelatinöses Exsudat	3 Woch.		1
85.	12940	Iritis plastica	r.	Diabetes mellitus	65	Febr. 06	Pupillarexsudat, hint. Synechien, kongenitale Amblyopie	3 Woch.		$-6{,}0$ D S 1
			l.			Mai 07	Retinitis diabetica	2 Mon.	Fing. $^1/_2$ m	Fing. 3 m

Ausgang	Rückfälle	Alter	Jahreszeit	Bemerkungen	Dauer	Sehschärfe zu Beginn	Sehschärfe am Schluß	Endausgang
	rechts	28	Oktob. 04	hintere Synechien	3 Mon.	$^1/_{10}$	$^2/_3$	hint. Synechien
	rechts	29	Juni 05		2 Mon.	+ 1,0 D S = $^1/_3$	$^2/_3$	
	links	29	August 05	hintere Synechien			$^2/_3$	keine Synechien, noch zahlr. Rückfälle beiderseits. Okt. 08 Heilung mit Pupillarmembran, desh. Iridektomie
	links	45	Juli 02		2 Mon.	− 1,0 D S = $^2/_3$	1	keine Synechien
	rechts	46	März 03	hintere Synechien	6 Mon.	− 1,0 D S = 1	1	keine Synechien
keine Synechien								
	links	55	Dez. 98	hintere Synechien	3 Woch.	Fing. 2 m	+ 2,5 D S = $^1/_3$	hint. Synechien
ine Synechie	links	30	Januar 94	hintere Synechien			1	keine Synechien
hintere Synechien	rechts	56	Nov. 94	Zirkuläre hint. Synechie, Pupillarmembran, Hypopyon	4 Woch.	Fing. 2 m	$^1/_{12}$	Pupillarmembran, zirkuläre hintere Synechie. Iridektomie mit − 1,5 D S = $^1/_4$
	links	20	Juli 94				+ 1,5 D S = f. 1	
	rechts und links		März 95		4 Mon.		+ 1,5 D S = f. 1	
keine Synechien								
	rechts noch 2 Rückfälle	20				− 1,0 D S = $^1/_3$		Pupillarmembran, hint. Synechien
Pupillarmembran, fast zirkuläre int. Synechie								
keine Synechien								

die Patienten auf dem besseren Auge behielten, nicht festzustellen. Zwei von ihnen waren Kinder von 5 Monaten bezw. 2 Jahren, bei 7 ist nur die Sehschärfe des gebesserten Auges angegeben und bei den übrigen 6 findet sich überhaupt keine Notiz über die Sehschärfe am Schlusse der Behandlung.

Betrachtet man die Jahreszeit, in welcher die frischen Entzünduugen, erstmalige sowohl wie Rezidive, auftreten, so findet man, daß der Monat Februar bei weitem die meisten, die Monate August und Oktober die wenigsten frischen Erkrankungen aufzuweisen haben. Daß im August die Zahl der frischen Fälle so niedrig ist, hängt wohl auch damit zusammen, daß Professor Groenouw in diesem Monat gewöhnlich verreist.

Am übersichtlichsten zeigt dies wohl die folgende Kurve, die sich aus 210 frischen Affektionen der Iris und des Ciliarkörpers zusammensetzt, bei denen der Erkrankungsmonat sicher zu ermitteln war.

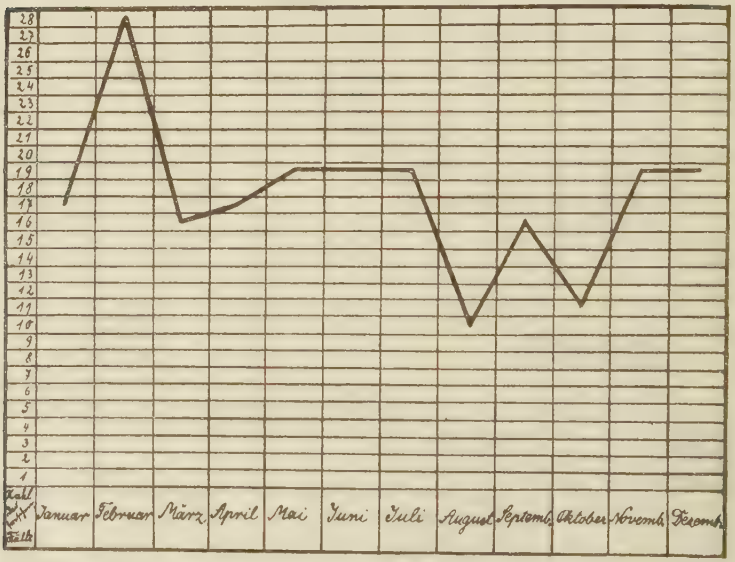

Das ätiologische Moment steht bei 62 Erkrankungen fest. Einmal ist Influenza, 1 mal Skrofulose, 2 mal Diabetes

mellitus, 8mal Gonorrhoe, 21mal Syphilis und 29mal sind rheumatische Beschwerden angegeben. Bei 53 von diesen Fällen sind die Endausgänge notiert. Von den übrigen 8 entzogen sich die meisten noch vor Ablauf der Entzündungserscheinungen der weiteren Behandlung. Von den 8 gonorrhoischen Entzündungen konnte bei 4, von den 21 spezifischen bei 3 und von den 29 rheumatischen bei 2 der Endausgang nicht festgestellt werden.

Es endeten mit

S =	1	$\frac{1}{2}$ bis fast 1	$\frac{1}{4}$ bis $\frac{1}{2}$	$\frac{1}{10}$ bis $\frac{1}{4}$	unter $\frac{1}{10}$	Amaurose	S nicht notiert	Summe
rheumatische . .	3	12	5	2	2	3	2	29
spezifische	5	10	1	2	—	—	3	21
gonorrhoische . .	—	2	1	—	1	—	4	8
Fälle mit unklarer Ätiologie . . .	5	20	6	2	3	1	14	51

Dieses Ergebnis spricht für die bessere Prognose der spezifischen Erkrankungen von Iris und Ciliarkörper.

In der Literatur ist über die Prognose der spezifischen Iritis und Iridocyclitis im Vergleich zu denselben aber auf anderer Basis beruhenden Erkrankungen nicht viel gesagt. Es wird hervorgehoben, daß sich die syphilitische Iritis in der überwiegenden Mehrzahl der Fälle in nichts von der idiopathischen Iritis unterscheidet. Auch der Verlauf und der Ausgang sei nicht verschieden von dem anderer Regenbogenhautentzündungen. Die Prognose sei stets eine zweifelhafte und ungünstigere „wegen des schleichenden Verlaufes und der Neigung, sich mit intraokulären Erkrankungen zu komplizieren". Selbst bei frühzeitiger Behandlung sei es nicht immer möglich, die Bildung hinterer Synechien und einer Pupillarmembran zu verhindern. Etwa

die Hälfte aller Augen erleide eine Einbuße des Sehvermögens. Insbesondere soll bei farbigen Rassen, Negern und Indianern, der Verlauf der Iritis syphilitica ein sehr ungünstiger sein, da bei ihnen bald nach dem Beginn der Iritis auch die Chorioidea sehr leicht affiziert wird. Bei 6 derartigen Fällen war es nur möglich ein einziges Auge zu retten und dieses erhielt nur eine Sehschärfe von etwa $\frac{4}{200}$.

Literatur.

1. Hock, J., Die syphilitischen Augenkrankheiten. Wiener Klinik. II. Jahrgang, Heft 3, 4, p. 63 ff.
2. Schmidt-Rimpler, Die Krankheiten des Auges im Zusammenhang mit anderen Krankheiten. Wien.
3. Manz, Die syphilitischen Augenleiden. (Nach der neuesten Literatur.) Nagels Jahresbericht. III, 224.
4. Bull, Charles, Syphilitic Iritis and its complications. Archives of scientific and practical medicine. April. Nagels Jahresbericht. IV, p. 284.
5. — Observations on some syphilitic lesions of the eye, with cases. Amer. Journ. of med. Sciences. Vol. 69, p. 412 bis 426. Nagels Jahresbericht. VI, p. 250.
6. Groenouw, A., Beziehungen der Allgemeinleiden und Organerkrankungen zu Veränderungen und Krankheiten des Sehorgans. Graefe-Saemisch, Handbuch der gesamten Augenheilkunde. XI, 1. Abteilung.

Lebenslauf.

Am 1. Juni 1881 zu Breslau als Sohn des praktischen Arztes, Königl. Sanitätsrats Dr. med. August Hübner, geboren, besuchte ich August, Ernst, Friedrich Hübner, kath. Konfession, nach sechsjähriger Vorbereitung in der höheren Knabenschule von Dr. Karl Mittelhaus zu Breslau von Ostern 1893 an das hiesige Königl. St. Matthias-Gymnasium, das ich Ostern 1903 mit dem Zeugnis der Reife verließ.

Am 25. April 1903 bezog ich die Universität Breslau und widmete mich dem Studium der Medizin (10 Semester). Die ärztliche Vorprüfung bestand ich am 16. November 1905, die Staatsprüfung am 30. Juni 1908.

Vom 1. Juli 1908 bis 31. Dezember 1908 war ich als Medizinalpraktikant an der Medizinischen Abteilung des Städt. Wenzel-Hancke-Krankenhauses (Primärarzt Sanitätsrat Dr. Drewitz) und vom 1. Januar 1909 ab in gleicher Eigenschaft an dem Augusta-Hospital des Vaterländischen Frauenvereins (Dirig. Arzt Privatdozent Dr. C. Goebel) tätig.

Während meines Studiums besuchte ich die Vorlesungen und Kurse folgender Herren Professoren und Dozenten:

Anschütz, Bonhoeffer, Brefeld, Czerny, Dienst, Filehne, Flügge, Garrè, Groenouw, Hasse, Hürthle, Hinsberg, Jensen, Krause, Kükenthal, Küstner, Küttner, Ladenburg, Lesser, O. E. Meyer †, Peter, Ponfick, Röhmann, Schaper †, Stern, Stich, v. Strümpell, Thilenius, Uhthoff, Ziegler, Zieler.

Allen meinen verehrten Lehrern bin ich zu großem Danke verpflichtet, vor allem Herrn Professor Dr. Groenouw, der mir die Anregung zur vorliegenden Arbeit gegeben und sie mit freundlichem Interesse unterstützt hat.